Caso	(116) Síndrome del manillar de scooter
Autores	Francisco Aneiros Rosón, Mario Roquette Mateos, Eugenia Rangel Villalobos, Daniel Moreno Real, Manuel Brioso Díez, Pedro Aguado Linares
Centro	Hospital Universitario Virgen Macarena

EXPOSICIÓN DEL CASO

Paciente varón de 19 años que acude tras accidente de bicicleta con traumatismo facial y en miembro inferior derecho. El paciente presenta gran hematoma en zona de impacto del manillar en el tercio superior de la pierna derecha que se acompaña de impotencia funcional y dolor en la totalidad del miembro; el resto de la exploración clínica sin hallazgos significativos. Ante estos hallazgos se solicita una angiografía por tomografía computarizada (angio-TC) de pelvis con extensión a muslo para valorar la existencia de complicación en la región traumática.

En la angio-TC se observa gran hematoma en el tercio superior del muslo sin signos de sangrado activo, pero se visualiza una ausencia de realce de contraste desde el origen de arteria femoral superficial (AFS) hasta su tercio medio con recanalización posterior. Ante estos hallazgos es valorado por el servicio de Cirugía Vascular que indica su ingreso y la realización de una arteriografía diagnóstico-terapéutica.

La realización de la arteriografía confirma la oclusión de la AFS, sin ser posible completar la revascularización debido a la gran desestructuración de la arteria en el segmento lesionado.

Se realiza una ecografía doppler de control que evidencia una disminución del flujo distal de carácter postobstructivo.

DISCUSIÓN

La disección traumática de la AFS es una entidad poco habitual en casos de traumatismo cerrado, siendo la causa más frecuente los accidentes de tráfico, donde el manillar impacta contra la pelvis del paciente. Este tipo de lesión recibe el nombre de “Síndrome del manillar de Scooter”. Las ramas arteriales más frecuentemente afectadas son la arteria ilíaca externa en la región distal, arteria femoral común (AFC) o, como en este caso, la AFS.

Ante la sospecha de esta lesión es de vital importancia valorar la presencia de pulsos distales y realizar un doppler sonográfico urgente donde se observaría una alteración del índice tobillo-brazo. Además, es necesario la realización de una angio-TC de miembro inferior y, una vez confirmado, precisa exploración quirúrgica urgente para valorar un posible tratamiento.

Los hallazgos radiológicos en angio-TC de la obstrucción arterial postraumática son defectos de repleción de la arteria, cambios en el calibre de la misma o de su contorno, así como la extravasación de contraste que puede llegar a formar colecciones.

Los hallazgos en ecografia-doppler más característicos son la ocupación por material ecogénico y/o la desestructuración del vaso junto con la ausencia de flujo

de la región afectada. En caso de que exista revascularización distal por perforantes/colaterales se observaría disminución del flujo distal de carácter postobstructivo.

La arteriografía nos permite el diagnóstico de confirmación de la disección traumática identificándose una ausencia de repleción en el vaso afectado, así como, comprobar la permeabilización distal. Además, nos da la posibilidad de realizar un proceso terapéutico si la anatomía vascular se encuentra conservada.

CONCLUSIÓN

El síndrome de manillar de Scooter consiste en una oclusión postraumática de la arteria iliaca externa y sus ramas, que implica una emergencia quirúrgica. El papel del radiólogo de urgencias es esencial para la identificación del segmento ocluido mediante Angio-TC y/o arteriografía permitiendo una correcta decisión terapéutica.

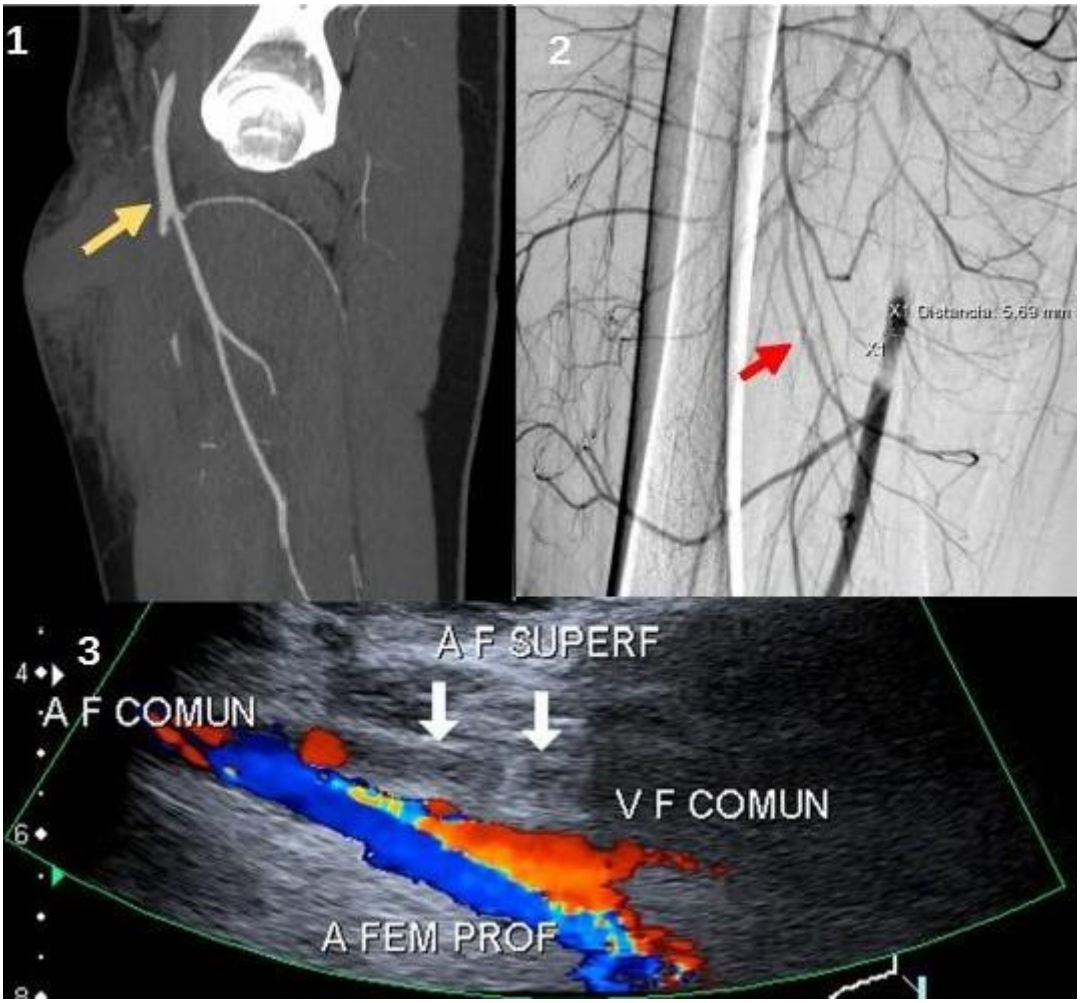

Imagen 1: Angio-TC de miembro inferior izquierdo en fase arterial donde se observa ausencia de repleción de la AFS (flecha amarilla) desde su origen. Imagen 2: Arteriografía en la cual se observa recanalización de la AFS (flecha roja) por arterias perforantes que se originan de la AFP. Imagen 3: Ecografía doppler arterial de MII con ausencia de flujo a nivel proximal de la AFS (flecha blanca).

BIBLIOGRAFÍA

- K. Yoshimura, H. Hamamoto. Traumatic right common femoral artery occlusion caused by blunt bicycle handlebar injury: a case report. Surgical Case Reports. 2019;5:64

https://doi.org/10.1186/s40792-019-0628-3

- J.P. Avaro, N. Biance, P.H. Savoie, T. Peycru, et al. Isolated Common Femoral Artery Injury Caused by Blunt Trauma. Acta chirurgica Belgica. 2008;108:744-746. https://doi.org/10.1080/00015458.2008.11680328

- E. Rose, M. Hardasmalani. The Motor-Scooter Handlebar Syndrome: Right Common Femoral Artery Occlusion Secondary to Blunt Trauma. The Journal of Emergency Medicine. 2016; 50:674-675. https://doi.org/10.1016/j.jemermed.2015.12.005