Caso	(139) Trombosis venosa mesentérica en paciente con cancer de mama en tratamiento con tamoxifeno
Autores	Beatriz Martos Rodríguez, Samer Abiad Sosa, Lucía Montesinos Aguayo, Ana Cepeda Vázquez, Susana Rico Gala
Centro	Hospital Universitario Virgen De Valme

EXPOSICIÓN DEL CASO

Paciente fumadora y dislipémica, con carcinoma de mama Her2+ luminal B, actualmente en tratamiento con tamoxifeno acude por dolor en flanco derecho de 4-5 días de evolución acompañada de sensación disneica y astenia. Previamente había presentado una TVP en miembro inferior derecho. Dada la sintomatología se realiza Tc abdomen con contrasta iv en el que se observa defecto completo de repleción dela vena mesentérica superior así como de sus ramas, con aumento de calibre de las mismas y trabeculación de la grasa adyacente, en relación con trombosis aguda de dicho sistema venoso.

No se observaron signos de isquemia venosa en asas intestinales.

Tras descartar otras causas de trombosis venosa, el diagnóstico definitivo relacionó el antecedente tumoral y el tratamiento con tamoxifeno con el estado trombótico de la paciente.

Tras la suspensión del tratamiento y la anticoagulación, la paciente evolucionó favorablemente.

DISCUSIÓN

La trombosis venosa mesentérica es una causa poco frecuente de isquemia intestinal. Se clasifican según su origen en primarias y secundarias. Entre las causas secundarias más habituales se encuentran la cirugía, la pancreatitis, la cirrosis y algunos fármacos.

Los hallazgos habituales en el TC de abdomen incluyen: defectos de repleción parcial o total del vaso con halo hipercaptante periférico que corresponde a la pared del vaso así como aumento del calibre de la vena, indicando esto la presencia de un trombo agudo blando. Además la congestión venosa a dicho nivel produce un deslustramiento de la grasa adyacente e incluso ascitis, siendo esto más frecuente que en los casos de trombosis arterial. Todo esto puede ir acompañado del desarrollo de una red venosa colateral en los casos crónicos.

El tamoxifeno es un modulador selectivo de los receptores de estrógenos usado en cancer de mama con receptores hormonales positivos. Se cree que dicho fármaco produce un estado de hipercoagulabilidad debido a la interacción entre las plaquetas y las células tumorales. Este efecto indeseable es más frecuente en pacientes mayores de 50 años y muestra un comportamiento dosis-dependiente.

CONCLUSIÓN

La trombosis venosa mesentérica es una causa poco frecuente de isquemia intestinal, que debe ser valorado en caso de pacientes con cáncer de mama en tratamiento con tamoxifeno, dado el estado de hipercoagulabilidad que supone la concatenación de ambos factores.

Es necesario diferenciar los cuadros de trombosis aguda basándonos en las técnicas de imagen, para no dejar sin tratamiento a un paciente oncológico

Es importante definir la temporalidad del trombo basándonos en las técnicas de imagen para una aproximación terapéutica óptima en el paciente oncológico.

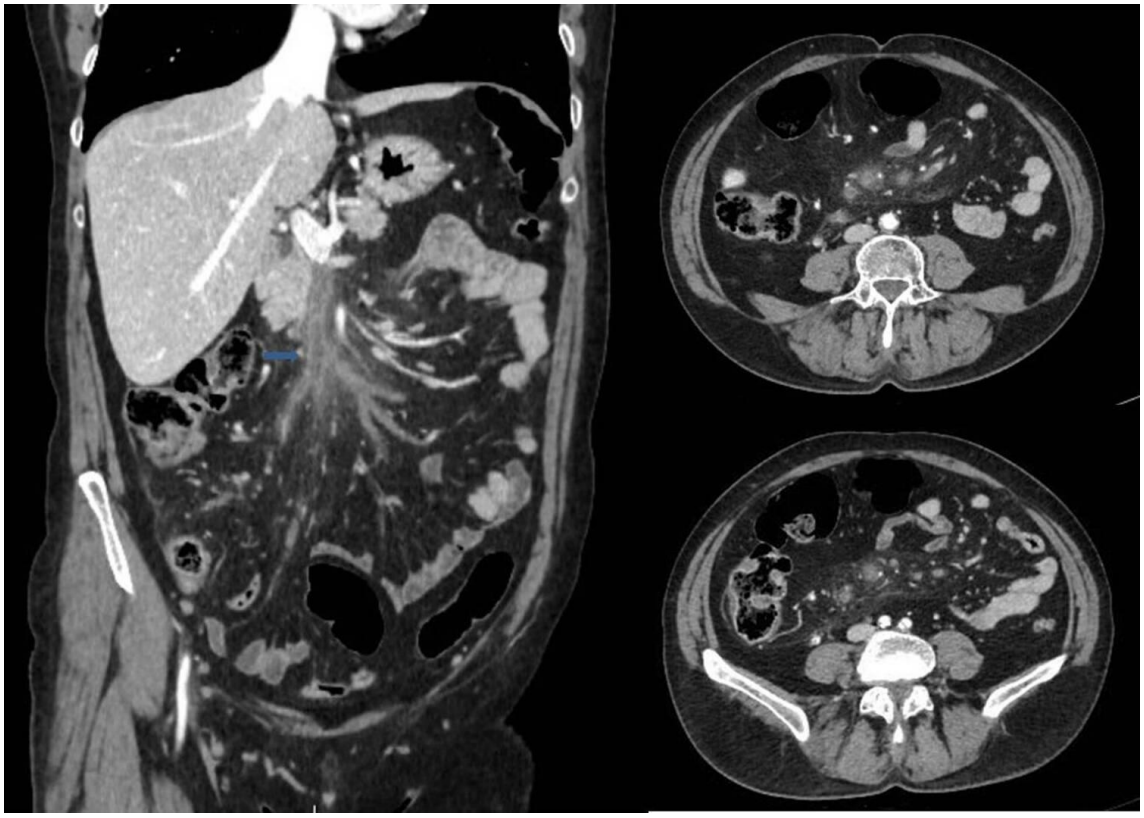

Tc abdominal con contraste intravenoso, con cortes coronal y axial en el que se define el engrosamiento de la vena mesentérica superior con realce mural (flecha) así como deslustramiento de la grasa que rodea a dicho sistema venoso.

BIBLIOGRAFÍA

Lin HF, Liao KF, Chang CM, Lin CL, Lai SW, Hsu CY. Correlation of the tamoxifen use with the increased risk of deep vein thrombosis and pulmonary embolism in elderly women with breast cancer: A case-control study. Medicine (Baltimore). 2018;97(51):e12842. doi:10.1097/MD.0000000000012842

Michelle S. Bradbury, Peter V. Kavanagh, Robert E. Bechtold, Michael Y. Chen, David J. Ott, John D. Regan, and Therese M. Weber. Mesenteric Venous Thrombosis: Diagnosis and Noninvasive Imaging. RadioGraphics 2002 22:3, 527-541. doi.org/10.1148/radiographics.22.3.g02ma10527

Rafael Duran, Alban L. Denys, Igor Letovanec, Reto A. Meuli, and Sabine Schmidt. Multidetector CT Features of Mesenteric Vein Thrombosis. RadioGraphics 2012 32:5, 1503-1522. doi.org/10.1148/rg.325115100

Pather K, Augustine TN. Tamoxifen induces hypercoagulation and alterations in ERa and ERß dependent on breast cancer sub-phenotype ex vivo. Sci Rep. 2020;10(1):19256. doi:10.1038/s41598-020-75779-y