Caso	(167) Espina de pescado esofágica que simula síndrome aórtico agudo
Autores	Elena Martínez Chamorro, Ignacio Alba De Cáceres, Alfonso Escobar Villalba, Gerardo Ayala Calvo, Laín Ibáñez Sanz.
Centro	Hospital Universitario 12 De Octubre. Madrid.

EXPOSICIÓN DEL CASO

Varón de 82 años, que acudió al Servicio de Urgencias por dolor centrotorácico intenso de instauración brusca con irradiación interescapular con sudoración asociada, que se inició mientras cenaba, sin disnea, náuseas o vómitos y resistente a la analgesia convencional. Entre sus antecedentes personales destacaba diabetes mellitus tipo 2 en tratamiento con antidiabéticos orales e HTA en tratamiento con 3 fármacos. El ECG fue normal. Se solicitó TC para descartar síndrome aórtico agudo.

La TC descartó síndrome aórtico agudo y demostró la presencia imagen lineal de alta densidad sugestiva de cuerpo extraño (espina de pescado) en el esófago distal asociado a discreto engrosamiento parietal y pequeña cantidad de líquido periesofágico adyacente.

Ante los hallazgos de la TC se realizó endoscopia, que evidenció una úlcera en el esófago distal secundaria a cuerpo extraño punzante alimentario, sin objetivar solución de continuidad de la mucosa y se extrajeron 2 espinas de pescado. El paciente permaneció en dieta absoluta durante 48 horas con antibioterapia de amplio espectro, permaneciendo asintomático y afebril, sin signos de complicación y se reanudó la tolerancia oral sin incidencias.

DISCUSIÓN

La gran mayoría de los cuerpos extraños que se ingieren atraviesan el tubo digestivo sin complicaciones. Sólo menos del 1% provoca perforación y suelen ser objetos alargados y afilados como espinas de pescado, huesos de pollo o palillos de dientes. Son factores de riesgo en la ingestión de cuerpos extraños en adultos la edad avanzada, el retraso mental, la patología psiquiátrica, los trastornos de la deglución y sobre todo, personas portadoras de prótesis dentales, ya que eliminan la sensibilidad del paladar.

Las perforaciones son más frecuentes en los segmentos intestinales con mayor angulación como el píloro, el ángulo de Treitz y la unión rectosigmoidea. En el esófago suelen alojarse en el esófago cervical, por debajo del músculo cricofaríngeo, en las áreas de indentación aórtica o por el bronquio principal izquierdo y en la unión gastroesofágica.

La clínica es muy variable y depende de la localización del cuerpo extraño y de si la sintomatología es aguda o crónica. Si el paciente no recuerdan el antecedente de ingestión del cuerpo extraño, es difícil sospecharlo clínicamente.

Las pruebas de imagen, especialmente la TC son muy útiles, por su alta sensibilidad y especificidad para detectar cuerpos extraños radioopacos y las complicaciones

como perforación, obstrucción, invaginación, formación de fístulas o abscesos. Las espinas de pescado se detectan en la TC como imagen lineal hiperdensa y en ocasiones curvilínea si la espina es paralela al eje de corte y como un punto denso si es perpendicular. Las reconstrucciones MIP, MPR y 3D mejoran la identificación de los cuerpos extraños radioopacos, al visualizarlos en toda su longitud y con mayor densidad. El sitio de la perforación se ve como un segmento intestinal con pared engrosada asociado a cambios inflamatorios en la grasa adyacente y a veces, gas ectópico, que suele ser en pequeña cantidad y localizado.

CONCLUSIÓN

La realización de reconstrucciones multiplanares o con técnica MIP mejora la detección de los cuerpos extraños radioopacos en el tracto digestivo. En TC debe sospecharse la presencia de un cuerpo extraño ingerido en casos de patología inflamatoria o perforación del tubo digestivo en localizaciones atípicas.

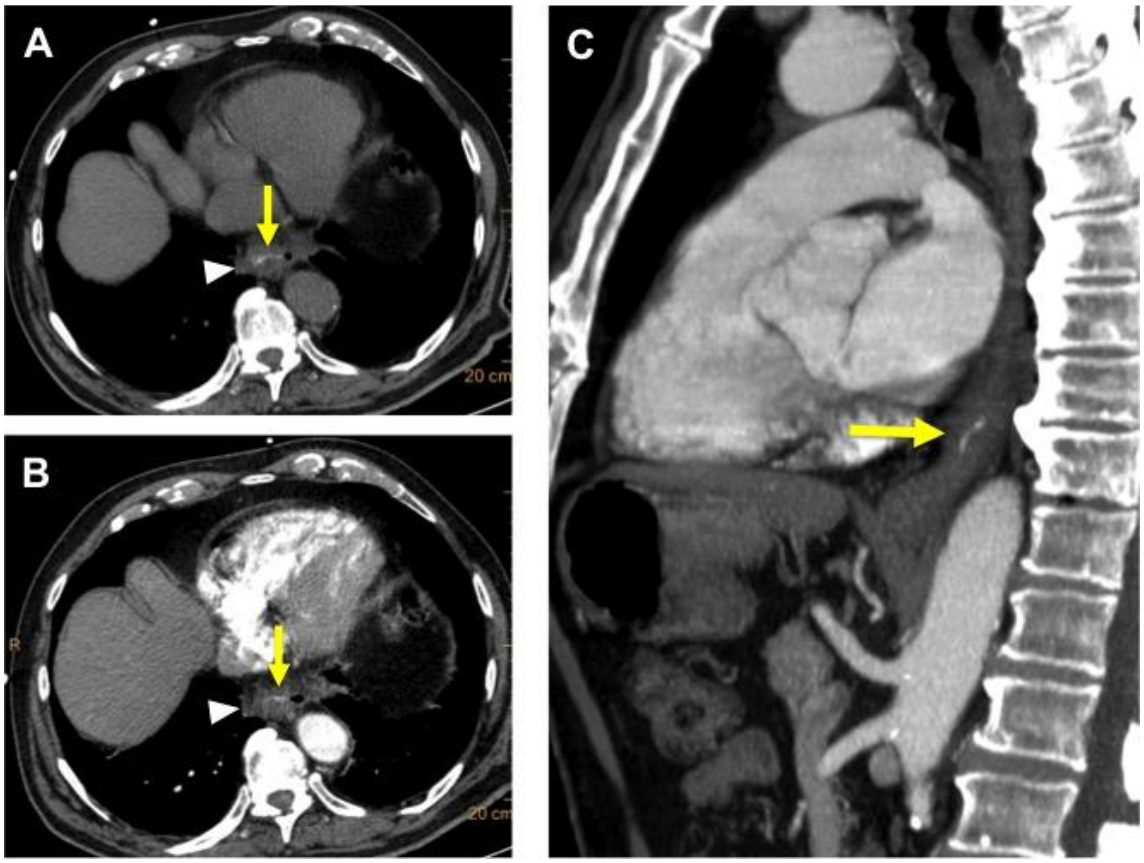

TC torácica. Imagen axial basal (A) y con CIV en fase arterial (B) en el mismo corte y sagital con CIV en fase arterial con técnica MIP (C)). Se observa discreto engrosamiento de la pared del esófago distal con pequeña cantidad de líquido adyacente (punta de flecha) e imagen de alta densidad de morfología lineal de 15 mm de longitud que no se modifica tras la administración de CIV (flechas amarillas), más evidente con técnica MIP.

BIBLIOGRAFÍA

1. Guelfguat M, Kaplinskiy V, Reddy SH, DiPoce J. Clinical guidelines for imaging and reporting ingested foreign bodies. AJR Am J Roentgenol. 2014;203:37-53.

2. Goh BK, Tan YM, Lin SE, Chow PK, Cheah FK, Ooi LL et al. CT in the preoperative diagnosis of fish bone perforation of the gastrointestinal tract. AJR Am J Roentgenol. 2006;187:710-14.

3. Villanueva Campos AM, Martínez Rodríguez C, Tardáguila de la Fuente G, Utrera Pérez E, Jurado Basildo C. Perforación gastrointestinal por espina de pescado. Hallazgos radiológicos en tomografía computarizada en 58 pacientes. Radiología.2020;62:384-391. doi: 10.1016/j.rx.2020.01.003.