Caso	(200) Rotura traqueal en paciente portador de cánula de traqueostomía.
Autores	Eva María García Gámez, Leire Romero López, Manuel Alejandro Pérez Benítez, Cristina Osuna Otal, Ramón De La Torre Colmenero, Amaro Luna Morales.
Centro	Hospital Universitario Puerto Real (cádiz)

EXPOSICIÓN DEL CASO

Paciente de 39 años, con antecedentes de ELA diagnosticada hace 7 años con situación clínica basal consistente en tetraparesia con soporte ventilatorio y portador de cánula de traqueostomía, que acude a Urgencias derivado de ORL por sospecha de absceso cervical evidenciándose drenaje espontáneo de material purulento a nivel de la escotadura esternal en línea media cervical.

Los parámetros analíticos revelan moderada leucocitosis con neutrofilia y elevación de reactantes de fase aguda, así como como acidosis metabólica.

Se realiza TC cervical y de tórax con civ donde se aprecia una disrupción de la pared traqueal anterolateral izquierda sugestiva rotura traqueal y absceso cervical de gran tamaño, márgenes imprecisos y contenido aéreo en su interior, que se extiende desde la región cervical inferior en su margen anterolateral izquierdo hasta el mediastino anterior.

Se realiza drenaje quirúrgico del absceso y se pauta tratamiento antibiótico intravenoso de amplio espectro con mejoría progresiva del cuadro clínico, parámetros analíticos y radiológica. Se procede a cambio de cánula de traqueostomía apareciendo en días posteriores empeoramiento progresivo del estado general con cuadro de desconexión del medio y anisocoria, produciéndose el éxitus a los 3 meses del inicio del cuadro.

DISCUSIÓN

Las lesiones traqueales son poco frecuentes y principalmente son secundarias a traumatismos torácicos cerrados, heridas penetrantes y a causas iatrogénicas.

Las provocadas por traumatismo torácico afectan predominantemente a la porción membranosa de la tráquea distal y han aumentado su incidencia debido a los accidentes de tráfico de alta velocidad.

La lesión penetrante es una causa menos frecuente de lesión traqueal y afecta fundamentalmente a la tráquea extratorácica anterior asociando un mayor número de lesiones vasculares y esofágicas.

Muchos procedimientos invasivos de vías respiratorias y torácicas como intubación orotraqueal, broncoscopia, colocación de endoprótesis y mediastinoscopia pueden complicarse por lesiones traqueobronquiales iatrogénicas. Su incidencia es baja y varía en función del procedimiento realizado.

Los signos radiológicos de la lesión traqueobronquial son inespecíficos e incluyen neumomediastino, neumotórax y enfisema en los tejidos blandos circundantes. La sospecha se puede conformar tras la realización de broncoscopia, permitiendo un estudio preciso de la localización, extensión y profundidad.

Las complicaciones inmediatas suelen ser el resultado de una fuga persistente de aire provocando neumomediastino progresivo con mayor compromiso respiratorio o neumotórax a tensión en caso de fístula traqueopleural, por lo que es necesaria la reparación quirúrgica.

En los días o semanas posteriores a la lesión se pueden producir complicaciones infecciosas que pueden llevar a mediastinitis y sepsis.

La estenosis traqueal constituye una complicación a largo plazo como resultado de la cicatrización de la lesión con formación de tejido de granulación.

Su diagnóstico temprano y la reparación quirúrgica precoz son cruciales para la supervivencia y reducción de la mortalidad.

CONCLUSIÓN

La lesión traqueal es una entidad poco frecuente y se produce como consecuencia de traumatismos torácicos cerrados, por heridas penetrantes o pueden ser de origen iatrogénico. Su diagnóstico es en muchas ocasiones difícil y los signos radiológicos inespecíficos siendo los más frecuentes neumomediastino, neumotórax y enfisema de tejidos blandos.

Se trata de una lesión con alta mortalidad por lo que su diagnóstico y tratamiento precoz son fundamentales para el aumento de la supervivencia y la reducción de la mortalidad asociadas.

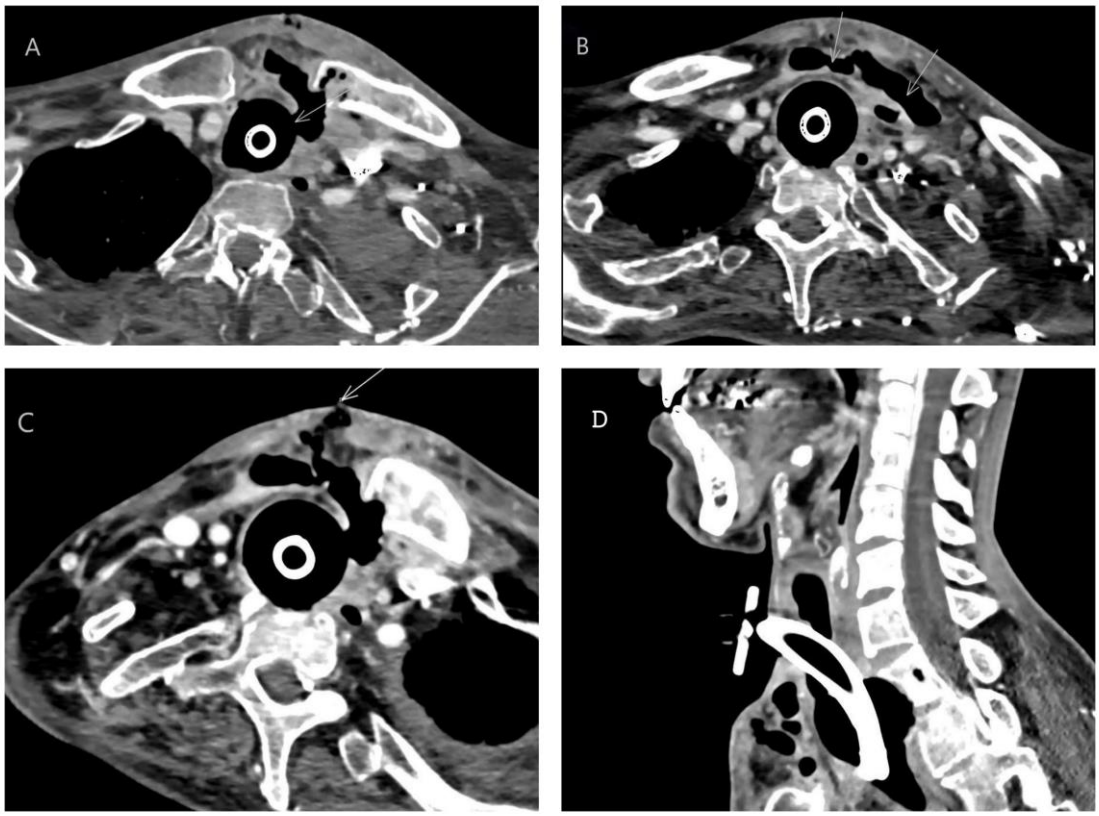

A: En el corte axial de TC se aprecia la solución de continuidad de la pared anterolateral izquierda de la tráquea con enfisema de los tejidos blandos circundantes así como disrupción de la cortical del tercio medio de la clavícula izquierda apreciándose burbujas aéreas en la medular ósea. B: Se aprecia la cánula en la luz traqueal así como enfisema en los tejidos blandos anteriores a la tráquea. C: Se observa la disrupción de la pared traqueal con fuga aérea hacia los tejidos circundantes así como una colección adyacente con contenido aéreo en su interior y fistulización a piel. D. Plano sagital de TC donde se aprecia la cánula de traqueostomía y burbujas aéreas en los tejidos blandos anteriores a la tráquea.

BIBLIOGRAFÍA

1. Moser JB, Stefanidis K, Vlahos I. Imaging evaluation of traqueobronchial injuries. RadioGraphics. 2020;40(2):515-528,

2. Chen J-D, Shanmuganathan K el al. Using CT to diagnose tracheal rupture. AJR. 2001;176:1273-1280.