Caso	(220) Abscesos cerebrales en una paciente con enfermedad de Rendu-Osler-Weber
Autores	Sofía Ventura Díaz , S. Ventura-díaz, M Herrero-huertas, Ma. Gómez-bermejo, A. Gil-boronat, A. Vicente-bártulos, E. García- Casado
Centro	Hospital Universitario Ramón Y Cajal (madrid)

EXPOSICIÓN DEL CASO

Mujer de 50 años que acude a urgencias por cefalea, fiebre y paresia del brazo izquierdo. En la analítica destaca leucocitosis de 19.700 /uL con neutrofilia. Como antecedentes presenta enfermedad de Rendu-Osler-Weber con dos malformaciones arteriovenosas (MAV) pulmonares previamente embolizadas, hipertensión pulmonar (HTp) secundaria a EPID, foramen oval permeable, retraso mental y crisis epilépticas como consecuencia de un quiste porencefálico con severa atrofia del lóbulo parieto-occipital derecho. Estudios previos descartan la presencia de MAV cerebrales o hepáticas.

Se solicita TC craneal antes y después de contraste endovenoso (Figura A) observándose varias lesiones redondeadas hipodensas, centradas en los ganglios basales derechos, con realce periférico en anillo y abundante edema perilesional, que condiciona efecto de masa sobre el ventrículo lateral derecho y herniación subfalcina.

Se completa con RM urgente donde se demuestra restricción a la difusión (Figura B), realce de las lesiones en las secuencias T1 poscontraste (Figura C), con abundante edema vasogénico (Figura D).

La paciente ingresa en neurocirugía para resección y drenaje urgente de las lesiones, con abundante salida de material purulento. En el postoperatorio inmediato la paciente evoluciona tórpidamente con shock séptico refractario y fallo multiorgánico, falleciendo ese mismo día.

DISCUSIÓN

El síndrome de Rendu-Osler-Weber o telangiectasia hemorrágica hereditaria (THH) es una enfermedad vascular autosómica dominante multisistémica que consiste en múltiples malformaciones arteriovenosas. Para el diagnóstico deben cumplirse 3 de 4 de los criterios de Curaçao: epistaxis espontáneas recurrentes, telangiectasias múltiples mucocutáneas, MAV viscerales y familiar de primer grado con THH. El 10% mueren por ictus, abscesos cerebrales o hemorragias masivas.

Las manifestaciones neurológicas aparecen en el 10%, e incluyen ictus isquémicos debido a embolismos paradójicos o poliglobulia, hemorragias secundarias a malformaciones cerebrovasculares, encefalopatía por shunts porto-sistémicos o cirrosis, y abscesos cerebrales. El absceso cerebral puede ser la manifestación inicial de esta enfermedad y está en relación con el número de MAV pulmonares, debido a la ausencia de capilar eficaz que permite un shunt derecha-izquierda.

En esta paciente existen tres posibles vías de llegada de microorganismos: 1) Extensión directa a través de boca séptica; 2) Presencia de microMAV pulmonares no detectables o recanalización las MAV embolizadas; 3) Shunt derecha- izquierda a través de foramen oval permeable, propiciado por hipertensión pulmonar severa.

Los abscesos cerebrales aparecen en la corteza o en la unión de la sustancia gris-blanca, zonas donde existe un plexo capilar más rico. Debutan como una lesión principal con lesiones adyacentes más pequeñas o "vesículas hijas". En la TC presentan un centro hipodenso, con fino realce periférico y en anillo y abundante edema vasogénico. En la RM el dato de más valor es la restricción central de la difusión.

El diagnóstico diferencial incluye principalmente metástasis, glioblastoma multiforme y hematoma organizado. El glioblastoma multiforme presentaría un realce periférico grosero (no fino) y restricción periférica. El hematoma organizado también podría presentar restricción central aunque mostraría intensos depósitos de hemosiderina en las secuencias de susceptibilidad y no asociaría vesículas hijas ni tanto edema vasogénico.

CONCLUSIÓN

El 10% de los pacientes con enfermedad de Rendu-Osler-Weber tienen su esperanza de vida acortada debido a las complicaciones asociadas a dicha enfermedad. Los abscesos cerebrales, secundarios a los embolismos paradójicos a través de extensión directa o shunts derecha-izquierda (por MAV pulmonares u otras causas), pueden ser la primera manifestación clínica de esta enfermedad, y una complicación potencialmente letal.

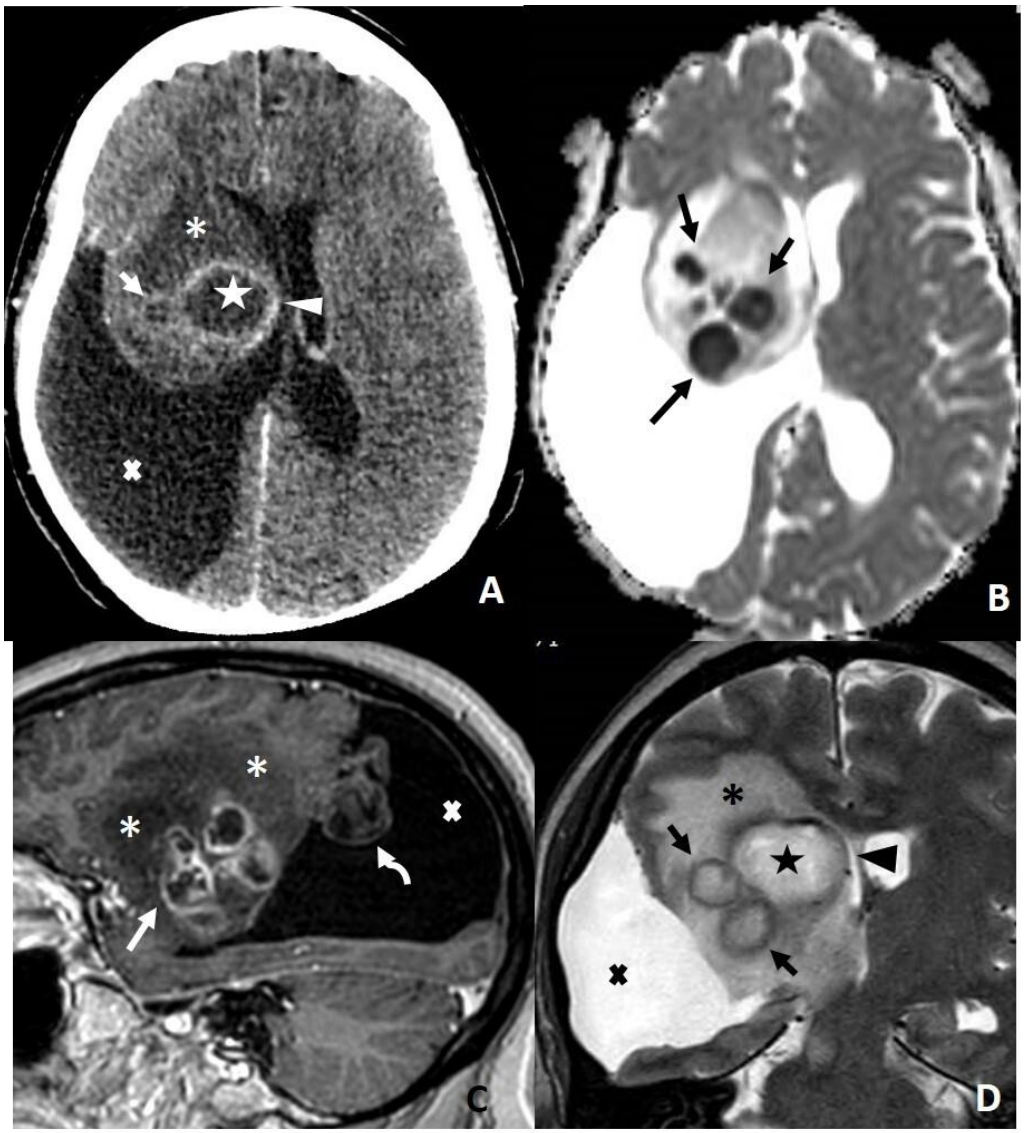

Figura A. TC de cráneo con contraste, corte axial. Centrado sobre los ganglios basales derechos se identifican varias lesiones hipodensas con realce periférico en anillo. Existe una lesión de mayor tamaño (estrella) que ejerce efecto de masa sobre el ventrículo lateral derecho (cabeza de flecha) y otras lesiones adyacentes de menor tamaño que corresponderían con "vesículas hijas" (flecha blanca). Se asocia edema vasogénico (asterisco). La paciente presenta un quiste porencefálico con una gran cavidad malácica que está abierta al sistema ventricular (X). Figura B. RM urgente, mapa de ADC. Se trata de la primera secuencia a realizar dado que es la que más información nos aporta. La restricción central de las lesiones nos permite caracterizarlas como abscesos cerebrales. Figura C. RM T1-postcontraste, corte sagital. Se demuestran las múltiples "vesículas hijas" del absceso cerebral principal, que se observan como lesiones focales confluentes con realce periférico en anillo y una zona central hipointensa (flechas blancas), rodeadas de edema vasogénico (asteriscos). En este corte es posible apreciar el quiste porencefálico (X) con el remanente atrófico de parénquima encefálico (flecha curva). Figura D. RM T2-p, corte coronal. El absceso principal (estrella) y las vesículas hijas (flechas blancas) se observan como lesiones hiperintensas con ribete hipointenso. En esta secuencia se observa mejor el edema vasogénico (asterisco) y el efecto de masa sobre el ventrículo lateral derecho (cabeza de flecha) que se encuentra prácticamente colapsado.

BIBLIOGRAFÍA

Dong SL, Reynolds SF, Steiner IP. Brain abscess in patients with hereditary hemorrhagic telangiectasia: case report and literature review. J Emerg Med. 2001 Apr;20(3):247-51. doi: 10.1016/s0736-4679(00)00315-2. PMID: 11267812.

Hetts SW, Shieh JT , Ohliger MA, Conrad MB. Hereditary Hemorrhagic Telangiectasia: The Convergence of Genotype, Phenotype, and Imaging in Modern Diagnosis and Management of a Multisystem Disease. Radiology. 2021; 300 (1): 17-30.

Sell B, Evans J, Horn D. Brain abscess and hereditary hemorrhagic telangiectasia. South Med J. 2008 Jun;101(6):618-25. doi: 10.1097/SMJ.0b013e318172f716. PMID: 18475224.

Tabakow P, Jarmundowicz W, Czapiga B, Czapiga E. Case report Brain abscess as the first clinical manifestation of multiple pulmonary arteriovenous malformations in a patient with hereditary hemorrhagic telangiectasia (Rendu-Osler-Weber disease). Folia Neuropathologica. 2005;43(1):41-44.