Caso	(231) Más allá del apéndice: endometriosis apendicular.
Autores	Jimena María Pedrosa Arroyo, Elena López Miralles, Amelia Fernández Fernández, Inés Bayona García, Ignacio Simón Rodríguez, Luis Castaño Martín
Centro	Hospital Universitario De Burgos

EXPOSICIÓN DEL CASO

Mujer de 38 años sin antecedentes personales de interés que acude al servicio de Urgencias por cuadro de dolor abdominal de unas horas de duración que le despierta durante la noche y que no mejora tras analgesia. La paciente refiere dolor en fosa iliaca derecha e hipogastrio. En la exploración física se observa abdomen blando y depresible con dolor y empastamiento a nivel de la FID. En la analítica destaca leucocitosis y elevación de la PCR (8 mg/l). Se realiza ecografía abdominal en la que se muestra un apéndice aumentado de calibre con algún apendicolito en su interior, pequeña cantidad de líquido libre y cambios inflamatorios en la grasa adyacente, todo ello en relación con apendicitis aguda. Adicionalmente también se observa en teórica región anexial derecha una lesión nodular hipoecogénica, con contenido de aspecto homogéneo y paredes hiperecogénicas, que mide aprox. 37 mm, en relación con probable endometrioma.

Se realiza apendicectomía laparoscópica urgente. Posteriormente en el estudio de Anatomía Patológica describen como apendicitis aguda flemonosa con focos de endometriosis asociados. El examen histológico mostró la presencia de estroma periglandular compatible con estroma endometrial limitado a la capa muscular y serosa confirmando el diagnóstico de endometriosis apendicular (EA).

DISCUSIÓN

Nos encontramos ante un caso diferente al que estamos acostumbrados en el día a día de urgencias radiológicas que consiste en la "endometriosis del apéndice". El tejido endometrial fuera del útero es denominado endometriosis, lo cual es común en mujeres en edad reproductiva. Las lesiones endometriósicas se encuentran en órganos genitales y peritoneo pélvico pero también pueden encontrase en órganos gastrointestinales como epiplón, cicatrices quirúrgicas y mesenterio. La endometriosis apendicular se identifica en menos del 1% de las paciente con endometriosis pélvica. Generalmente es asintomática y se asocia con apendicitis o perforación.

Las pacientes con EA pueden ser divididas en 4 grupos, de acuerdo a los síntomas: paciente con apendicitis aguda, pacientes con invaginación del apéndice, pacientes con síntomas atípicos (dolor abdominal, náuseas y/o melena) y pacientes asintomáticas. El grupo más frecuente son los pacientes que se presentan con apendicitis y este episodio normalmente ocurre con la menstruación.

Las opciones diagnósticas principales son los antecedentes personales, un examen físico, pruebas sanguíneas, colonoscopia, ecografía, tomografía y resonancia magnética que pueden ser útiles para el diagnóstico de endometriosis aunque no existen hallazgos patognomónicos en las pruebas de imagen de endometriosis. El

diagnóstico diferencial incluye enfermedad inflamatoria intestinal, diverticulitis, neoplasias o isquemia colónica.

El estudio histológico de la pieza quirúrgica juega un papel fundamental para el diagnóstico de EA. La mitad de los casos estudiados presenta alteración el cuerpo y la otra mitad la punta del apéndice. Generalmente se observa afectación de la capa muscular y la serosa.

En cuanto al tratamiento, consiste en cirugía y hormonoterapia basado en la severidad y tipo de los síntomas. La apendicectomía por vía laparoscópica es el tratamiento de elección.

CONCLUSIÓN

Hemos presentado el caso de una mujer con cuadro de apendicitis aguda cuyo examen ecográfico y anatomopatológico demostró la existencia de una endometriosis apendicular. Es importante valorar la posibilidad de una endometriosis apendicular en las pacientes con sospecha de apendicitis aguda y la visualización de alguna lesión que nos recuerde a un foco de endometrioma. En la actualidad el diagnóstico definitivo de EA debe ser confirmado mediante anatomía patológica de la pieza quirúrgica.

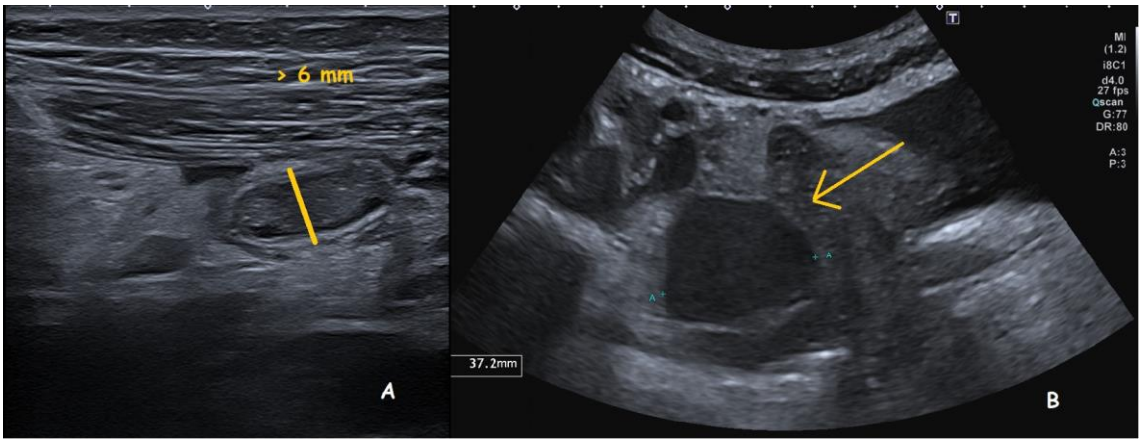

A. Imagen de apendicitis aguda. B. Imagen nodular hipoecogénica de unos 37 mm con contenido homogéneo, isodenso y con discreto engrosamiento parietal, sugestivo de endometrioma.

BIBLIOGRAFÍA

Jaramillo-Cardoso A, Shenoy-Bhangle AS, VanBuren WM, Schiappacasse G, Menias CO, Mortele KJ. Imaging of gastrointestinal endometriosis: what the radiologist should know. Abdom Radiol. 2020 Jun;45(6):1694-710.R. Campagnacci, S. Perretta, M. Guerrieri, A.M. Paganini, A. de Sanctis, A. Ciavattini, et al. Laparoscopic colorectal resection for endometriosis. Surg Endosc, 19 (2005), pp. 662-664.

S. Laskou, T.S. Papavramidis, A. Cheva, N. Michalopoulos, C. Koulouris, I. Kesisoglou, et al. Acute appendicitis caused by endometriosis: A case report.