Caso	(249) Tromboembolismo pulmonar: avances en el diagnóstico por TC
Autores	Lucía Montesinos Aguayo, Beatriz Martos Rodríguez, Samer Abiad Sosa, Ana Cepeda Vázquez, Daniel Calvo Gijón
Centro	Hospital Universitario Virgen De Valme

EXPOSICIÓN DEL CASO

Se trata de una mujer de 84 años con demencia por Alzheimer y dependiente para las ABVD que, como principales antecedentes, destacamos episodio de tromboembolismo pulmonar en 2009, además de, hipertensión arterial de carácter crónico.

DISCUSIÓN

El tromboembolismo pulmonar (TEP) es la tercera causa más común de enfermedad cardiovascular después del infarto y el ictus. Cuando no es tratado a tiempo supone un desenlace fatal en el 30% de los pacientes.El TEP agudo incrementa la resistencia de los vasos pulmonares, provocando así, una sobrecarga del ventrículo derecho junto con abombamiento del septo interventricular y disminución del relleno de ventrículo izquierdo, esto llevará a una clínica asociada de hipotensión y taquicardia, además de disnea.

En cuanto al resto de pruebas complementarias, la radiografía simple y el estudio de V/Q son no específicos. La angiografía pulmonar, sigue siendo considerada el “gold standar”, aunque en invasiva y poco utilizada.

Los avances en la tecnología de angiografía pulmonar por TC y la capacidad de visualización directa de trombo, lo han convertido en la prueba diagnóstica más utilizada en el TEP. Los estudios son realizados de manera más rápida y con cortes más finos, incrementandoasí la eficacia diagnóstica. El TEP agudo puede ser visto como defecto de repleción completo, parcial central o parcial excéntrico. Otros datos no específicos que podemos encontrar son atelectasias y derrame pleural. Aún así, entre el 10-17% de TEP no son visualizados en TC (falsos negativos).

La RMN no ha sido evaluada en poblaciones grandes y su uso en pacientes con enfermedad aguda es limitada.

La incidencia en pacientes con COVID-19 es mayor que en la población general, tanto en casos de embolia secundaria a trombosis venosa profunda como de trombo in situ.

CONCLUSIÓN

La introducción del TC helicoidal y multidetector ha cambiado la capacidad de diagnóstico del TEP. Los estudios son realizados de manera más rápida y con cortes más finos, incrementando en gran medida la eficacia diagnóstica. Es importante completar el estudio de TEP con ecografía doppler de miembros inferiores, ya que aproximadamente el 90% de los TEP son causados por trombosis venosa profunda. En el caso de pacientes SARS-COV2 postivo se ha observado un aumento de incidencia de TEP, tanto de causa embólica como in situ.

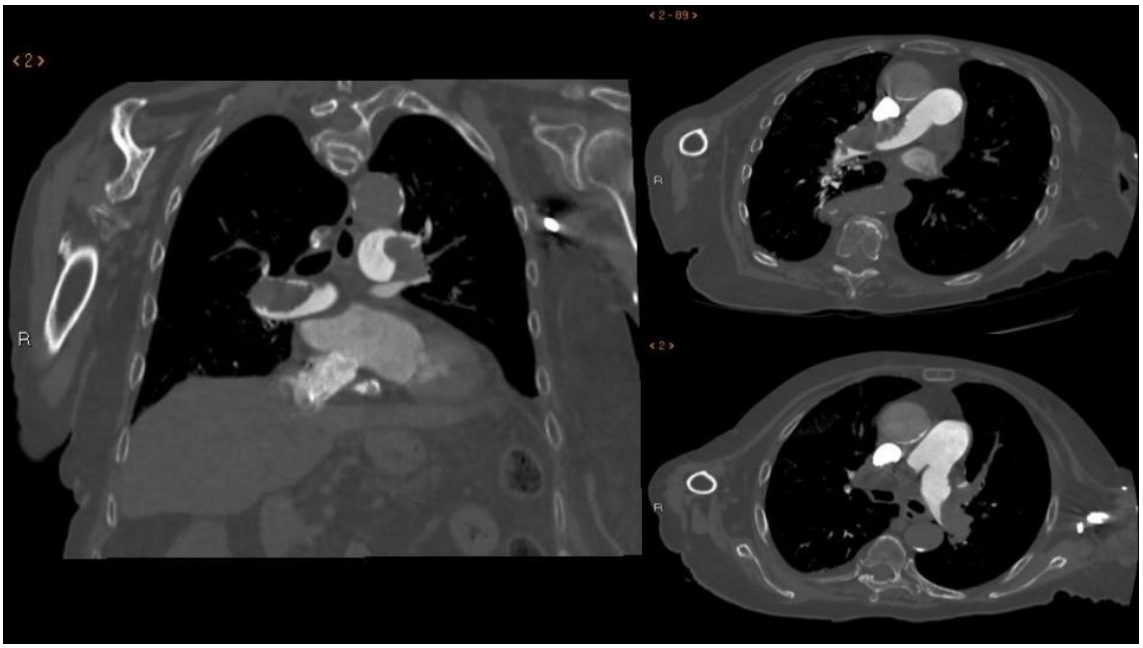

Trombosis masiva de ambas arterias pulmonares principales con oclusión de vasos segmentarios principales y discreta sobrecarga derecha

BIBLIOGRAFÍA

1- Woodard PK. Pulmonary Thromboembolism in COVID-19. Radiology. 2021;298(2):E107-E108. doi:10.1148/radiol.2020204175

2- Sista AK, Kuo WT, Schiebler M, Madoff DC. Stratification, Imaging, and Management of Acute Massive and Submassive Pulmonary Embolism. Radiology. 2017 Jul;284(1):5-24. doi: 10.1148/radiol.2017151978. PMID: 28628412.

3- Gulsun Akpinar M, Goodman LR. Imaging of pulmonary thromboembolism. Clin Chest Med. 2008 Mar;29(1):107-16, vi. doi: 10.1016/j.ccm.2007.11.003. PMID: 18267186.