Caso	(279) Hematoma del músculo iliopsoas con extensión a retroperitoneo en paciente tratada con enoxaparina por covid-19 y tep.
Autores	Iñigo Zubiaguirre Telleria, Jaime Hernando Álvarez Cuenca, Ana De Miguel Álvarez-vieitez, Carlos Alberto Bartels Urvina, Cristian Rodríguez Robles, Juan Miguel Sánchez Bermejo
Centro	Hospital Universitario Severo Ochoa

EXPOSICIÓN DEL CASO

Varón de 57 años que ingresa por neumonía bilateral por COVID-19 (Fig. 1A). Antecedentes de hipertensión arterial. A su ingreso recibe tratamiento con hidroxicloroquina, azitromicina, ceftriaxona, y oxigenoterapia. Al 8º día el paciente experimenta un empeoramiento clínico y analítico (ferritina 508 y dímero D 1026), se realiza AngioTC de tórax (Fig. 1B) demostrando tromboembolismo pulmonar (TEP) masivo, por lo que se traslada a la unidad de cuidados intensivos (UCI) con soporte respiratorio y hemodinámico y enoxaparina a dosis terapéutica. A los 14 días presenta episodio brusco de hipotensión, taquicardia, defensa abdominal y anemización (Hb 7,5 g / dl respecto a11,5 g / dl al ingreso). Se inicia perfusión de noradrenalina, fluidoterapia y 3 unidades de concentrado de hematíes con mejoría del cuadro. Se realiza TC abdominal (Fig.1C) que muestra engrosamiento hiperdenso del músculo psoas izquierdo con infiltración de la grasa adyacente y del espacio pararrenal, extendiéndose hasta la región inguinal, compatible con hematoma en el músculo psoas izquierdo con sangrado activo. Tras los hallazgos del TC abdominal, se decide realizar estudio con arteriografía (Fig. 1D) identificándose foco de sangrado activo de la arteria lumbar distal izquierda, realizándose finalmente tratamiento endovascular con adecuada evolución.

DISCUSIÓN

Se ha demostrado que la enfermedad respiratoria aguda de coronavirus 2019 (COVID-19) se relaciona con un estado de hipercoagulabilidad. Esta situación condiciona un mayor riesgo de eventos trombóticos agudos como el TEP, la trombosis venosa profunda u otras lesiones isquémicas en diferentes órganos (colitis isquémica, accidentes cerebrovasculares...;). Por ello, los anticoagulantes, como la heparina sódica y las HBPM, se usan actualmente para el tratamiento y la prevención de la enfermedad tromboembólica secundaria a la COVID-19.

Desafortunadamente, su uso aumenta el riesgo de complicaciones. Se estima que la hemorragia es una complicación a menudo grave, presente hasta en el 4% de los pacientes tratados, sobre todo en aquellos con un estado clínico severo. El sangrado digestivo es una forma de complicación frecuente que habitualmente cede tras corregir el estado de coagulación.

Otra forma de complicación hemorrágica grave es el hematoma de pared abdominal, especialmente de los compartimentos musculares de la vaina del recto o el músculo iliopsoas con posible apertura al retroperitoneo, que presenta una alta tasa de mortalidad en pacientes hospitalizados, rondando entre el 30 al 50 %.

Los hallazgos clínicos suelen ser muy variables, hasta un tercio de los casos cursan con dolor en el flanco, shock hemodinámico y masa palpable.

En caso de fallo del tratamiento conservador o de inestabilidad hemodinámica está indicado el tratamiento endovascular. Las arterias lumbares y la arteria iliolumbar son las implicadas en el hematoma del músculo iliopsoas con apertura retroperitoneal, donde se aconseja para su embolización el uso de materiales líquidos / pegamentos cuyo efecto terapéutico es independiente del estado de la coagulación del paciente.

La tomografía computarizada es la prueba de elección para el diagnóstico ya que determina el tamaño, localización y extensión del hematoma, así como la detección de sangrado activo y la arteria causante.

CONCLUSIÓN

El hematoma de pared abdominal con apertura al retroperitoneo secundario al uso de anticoagulantes es una complicación con alta mortalidad. Se debería tener en cuenta en cualquier paciente COVID-19 que reciba anticoagulantes y que presente inestabilidad hemodinámica y anemización. Un diagnóstico precoz es importante para ofrecer un tratamiento oportuno, prevenir futuros sangrados y evitar el compromiso de perfusión de distintos órganos abdominales.

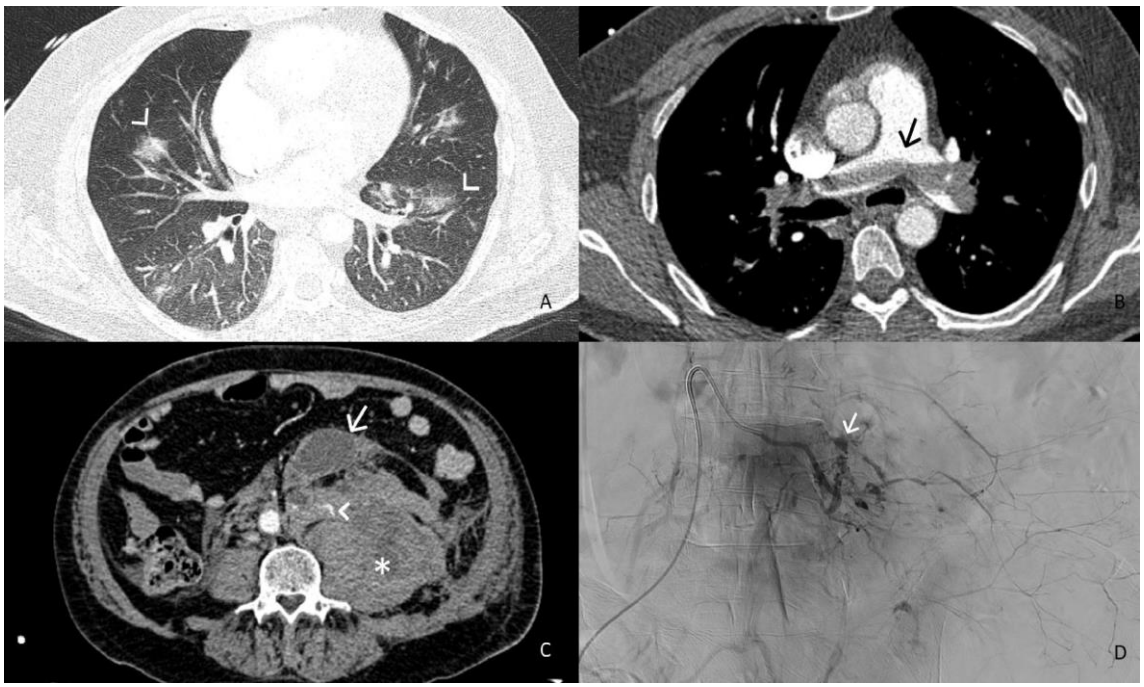

FIGURA 1: A) TC de tórax con ventana pulmón: opacidades en vidrio deslustrado (cabezas de flecha) de distribución parcheada y bilateral en relación con neumonía por COVID-19. B) Angio-TC de tórax: tromboembolismo pulmonar bilateral con trombo en silla de montar (flecha). C) TC abdomino-pélvico con CIV: gran hematoma del psoas izquierdo (asterisco) con extensión a retroperitoneo (flecha) y foco de sangrado activo (cabeza de flecha). D) Arteriografía pre-embolización: sangrado activo a nivel de arteria lumbar distal izquierda (flecha).

BIBLIOGRAFÍA

- Nakamura H, Ouchi G, Miyagi K.Informe de caso: hematoma iliopsoas durante el curso clínico de COVID-19 severo en dos pacientes varones. Soy. J. Trop. Medicina. Hig. 2021; 104 (3): 1018-1021. https://doi.org/10.4269/ajtmh.20-1507.

- Álvarez J, Concejo P, Ferreiro C. Hallazgos de imagen en Covid-19. Complicaciones y enfermedades simuladoras. Rev Chil Radiol. 2020; 26 (4): 145-162. http://dx.doi.org/10.4067/S0717-93082020000400145.

- Patel I, Akoluk A, Douedi S. Hematoma de psoas potencialmente mortal debido a hemorragia retroperitoneal en un paciente con COVID-19 en tratamiento con enoxaparina tratada con embolización arterial: informe de un caso. J Clin Med Res. 2020 julio; 12 (7): 458-461.https: //doi.org/10.14740/jocmr4256.

- Scialpi M, Russo P, Piane E. Primer caso de hematoma retroperitoneal en COVID-19. Turk J Urol. 2020 Sep; 46 (5): 407-409. https://doi.org/10.5152/tud.2020.20302.