Caso	(306) Una causa insólita de obstrucción intestinal.
Autores	Abel González-huete, Sofía Ventura-díaz, Elisa Antolinos-macho, Alba Salgado-parente, Antonio Carlos Michael-fernández, Esther García Casado
Centro	Hospital Universitario Ramón Y Cajal

EXPOSICIÓN DEL CASO

Varón de 58 años, hipertenso y dislipémico, que acudió al Servicio de Urgencias por dolor epigástrico sin irradiación, distensión abdominal, náuseas y vómitos fecaloideos y ausencia de deposición. Como antecedentes quirúrgicos de interés, presentaba colecistectomía hace 15 años y hernioplastia umbilical. En la exploración física destacaba un abdomen globuloso, blando, depresible y doloroso a la palpación en flanco derecho, sin signos de irritación peritoneal. La analítica reflejaba leucocitosis con neutrofilia.

Se realizó una radiografía de abdomen en decúbito supino (Figura A) donde se observaban asas de intestino delgado dilatadas y un asa en el flanco derecho con patrón “en miga de pan” en su interior.

Ante estos hallazgos, se realizó TC abdomino-pélvica urgente (Figuras B y C), apreciándose dilatación de asas intestinales con un cambio brusco de calibre en fosa ilíaca derecha, donde se observa un cuerpo extraño intraluminal aparentemente impactado en íleon medio. El asa de íleon distal previa al cuerpo extraño presentaba una dilatación aneurismática con un patrón en “miga de pan” en su interior. No se objetivaba dilatación de la vía biliar ni aerobilia.

DISCUSIÓN

El diagnóstico radiológico fue de obstrucción mecánica de intestino delgado por un cuerpo extraño/bezoar a nivel de íleon medio.

Se llevó a cabo intervención quirúrgica con resección de un segmento de intestino delgado donde el estudio anatomopatológico confirmó litiasis en un divertículo de Meckel, provocando obstrucción de intestino delgado con diverticulitis.

El íleo biliar es una causa rara de obstrucción intestinal y una complicación infrecuente de la colelitiasis, debido a la impactación de una o más litiasis biliares en el tracto intestinal. En pacientes con antecedente de colecistectomía, es una entidad extremadamente rara.

En más del 90% de los casos, los cálculos acceden al tracto gastrointestinal a través de fístulas colecistoentéricas, siendo la colecistoduodenal la más frecuente. En pacientes colecistectomizados el mecanismo de producción es variable, desde paso del cálculo a través de la ampolla de Vater tras un procedimiento endoscópico, cálculos que quedan alojados en la cavidad peritoneal durante una colecistectomía, o litiasis biliar alojada en un divertículo que luego migra a la luz intestinal.

La manifestación clínica típica es la obstrucción gastrointestinal caracterizada por dolor y distensión abdominal, náuseas, vómitos, estreñimiento y alteraciones hidroelectrolíticas de inicio súbito o intermitente, con episodios de dolor abdominal hasta que ocurre la obstrucción completa.

La radiografía simple de abdomen tiene una sensibilidad diagnóstica del 40-70%. Es considerada patognomónica la denominada tríada de Rigler (neumobilia, cálculos radiopacos ectópicos y dilatación de asas intestinales), aunque solo se ve en el 14-53% de los casos.

Mediante ecografía podríamos observar colelitiasis residual, la presencia de una fístula enterobiliar, el cálculo dentro de la luz intestinal, y aerobilia.

La tomografía computarizada (TC) es el método diagnóstico de elección, con sensibilidad y especificidad del 93% y 100%, respectivamente, observando obstrucción del intestino delgado, litiasis biliar ectópica y alteraciones en la vesícula biliar.

CONCLUSIÓN

El íleo biliar es una entidad rara y su presentación en pacientes con antecedentes de colecistectomía es aún más inhabitual. La TC es el método diagnóstico de elección. El antecedente de colecistectomía en un paciente no debe disuadirnos de incluir esta entidad en nuestro diagnóstico diferencial ante obstrucciones mecánicas de intestino delgado por un cuerpo extraño intraluminal.

Este caso es especialmente excepcional por haberse alojado el cálculo durante 15 años en el interior del divertículo de Meckel de forma asintomática, y producir diverticulitis y obstrucción tras migrar a la luz intestinal.

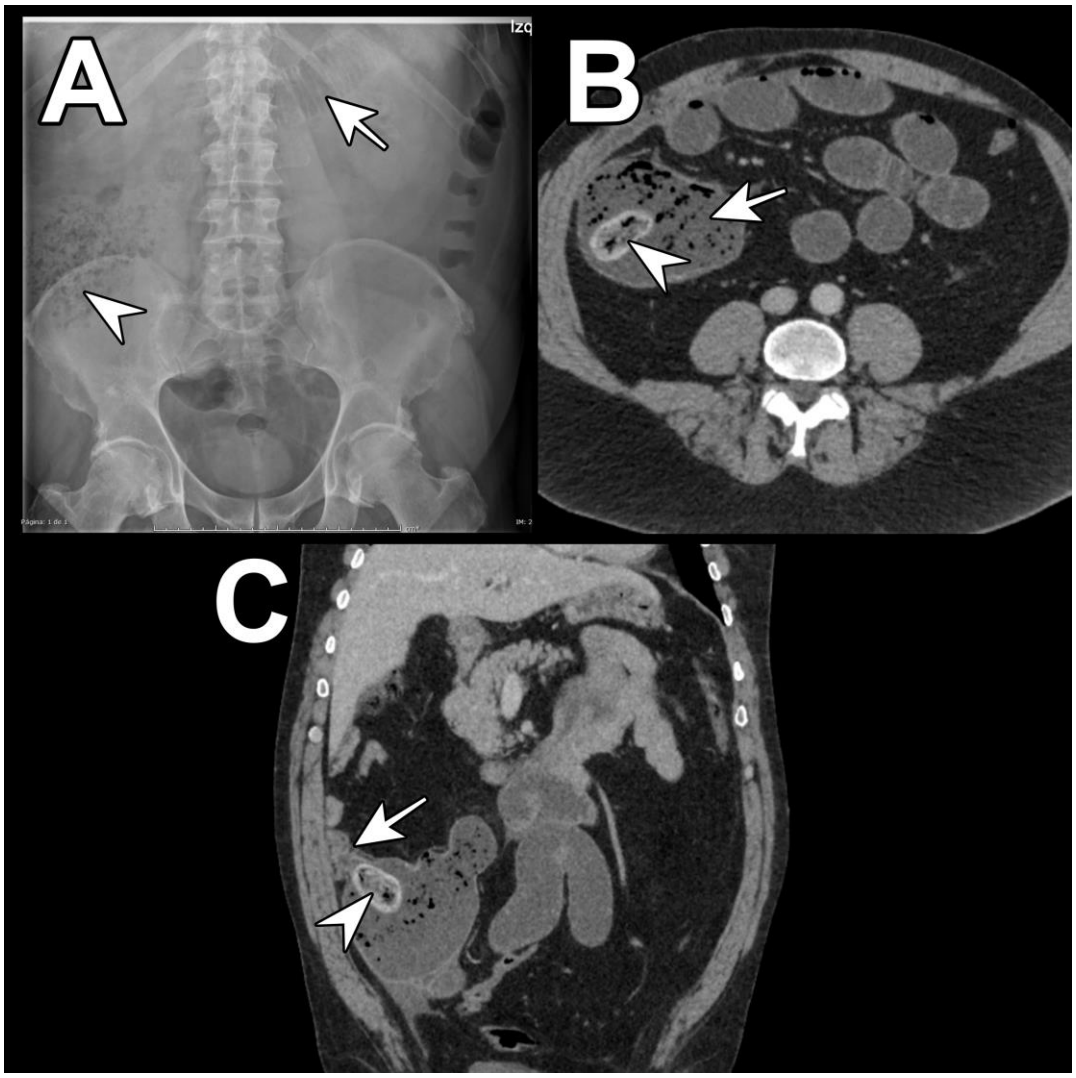

Figura A. Radiografía de abdomen en decúbito supino: asas de intestino delgado dilatadas (flecha), con asa en flanco derecho que presenta patrón "en miga de pan" en su interior (punta de flecha). Figura B. Corte axial de TC abdominal con contraste intravenoso y adquisición en fase venosa: dilatación de asas intestinales, observándose un cálculo biliar (punta de flecha) impactado en íleon medio. El asa de íleon distal previa al cuerpo extraño presenta una dilatación aneurismática con un patrón en "miga de pan" en su interior (flecha). Figura C. Corte coronal de TC abdominal con contraste intravenoso y adquisición en fase venosa: dilatación de asas de intestino delgado con un cambio brusco de calibre en fosa ilíaca derecha (flecha) donde se observa una litiasis biliar impactada en íleon medio (punta de flecha).

BIBLIOGRAFÍA

Martínez Segundo U, Pérez Sánchez A, Sesman Bernal M. Gallstone ileus after recent cholecystectomy. Case report and review of the literature. Int J Surg Case Rep. 2021;79:470-474. doi:10.1016/j.ijscr.2021.01.077

Ploneda-Valencia C, Gallo-Morales M, Rinchon C. El íleo biliar: una revisión de la literatura médica. Revista de Gastroenterología de México. 2017;82(3):248-254. doi:10.1016/j.rgmx.2016.07.006.

Saedon M, Gourgiotis S, Salemis et al. Gallstone ileus one quarter of a century post cholecystectomy. Ann Hepatol. 2008;7(3):258-259. doi:10.1016/s1665-2681(19)31859-9