Caso	(315) Miositis necrotizante, una emergencia vital
Autores	Cristina Casado Perez, Raquel Sanz De Lucas, Andrés Abellán Albert, Carmen Cruz-conde Rodriguez-guerra, Javier Bernad Andreu, Sergio Plaza Diaz
Centro	Hospital Universitario 12 De Octubre

EXPOSICIÓN DEL CASO

Mujer de 82 años, antecedentes de FA paroxística anticoagulada, que acudió hace 5 días al servicio de urgencias por dolor en MID que impresionaba de tendinopatía en el manguito rotador. Actualmente acude por empeoramiento de la clínica junto con dolor y debilidad en muñeca izquierda. No refiere traumatismo asociado. No fiebre, ni líneas de fractura en la radiografía.

Analíticamente destaca una PCR de 36.5 y leucocitosis de 14.8000. El cuadro impresiona de hematoma espontáneo de hombro izquierdo, no obstante, dado la coagulopatía y la marcada elevación de reactantes de fase aguda, se solicita TC de hombro urgente con CIV para descartar sobreinfección.

-Hallazgos radiológicos:

Se objetiva una gran colección con burbujas de gas en el hueco axilar izquierdo junto con colecciones intramusculares en el deltoides, el subescapular y la musculatura del compartimento anterior del brazo. La colección parece alcanzar el espacio subacromial, sin clara afectación de la articulación glenohumeral y se extiende hasta la articulación acromioclavicular.

-Manejo de la paciente:

Se realizó limpieza quirúrgica por parte del servicio de cirugía plástica objetivandose salida de material purulento y signos de necrosis muscular.

En los hemocultivos se aisló Staphylococcus aureus.

A las 24 horas y pese al tratamiento antibiótico intravenoso la paciente fallece por shock séptico.

DISCUSIÓN

Las infecciones necrotizantes de partes blandas se clasifican en función de las estructuras involucradas en:

-Celulitis: consiste en una infección aguda de la dermis y el tejido subcutáneo, con engrosamiento de la piel y reticulación de la grasa subcutánea. No afecta la fascia profunda. Si no es tratada adecuadamente puede evolucionar a fascitis.

-Fascitis necrotizante: compromiso de la fascia profunda pudiendo aparecer colecciones y progresar hasta afectar a los músculos.

-Miositis: afectación muscular desproporcionada respecto a la afectación del tejido subcutáneo y fascias, con engrosamiento de los vientres y colecciones líquidas intramusculares.

Clínicamente presentan síntomas inespecíficos con dolor, edema y eritema de la zona afectada y pueden asociar síntomas sistémicos como taquicardia, fiebre e hipotensión.

En general todas la infecciones necrotizantes de partes blandas se caracterizan por una presentación benigna inicial y una rápida progresión posterior a una condición potencialmente mortal con una tasa de mortalidad del 100% sin intervención quirúrgica (en el caso de la miositis necrotizante).

El diagnóstico es clínico y el valor principal de la TC es determinar la profundidad, la extensión del compartimento anatómico afectado y la presencia de necrosis. La presencia de burbujas de gas en la prueba de imagen es altamente específica para la presencia de necrosis en el tejido afectado sin embargo, la ausencia de gas no descarta la necrosis.

El tratamiento de elección es la atibioterapia intravenosa junto con una intervención quirúrgica precoz en las primeras 24 horas y, si fuese necesario, el desbridamiento seriado cada 48 a 72 horas para extraer todo el tejido necrótico.

CONCLUSIÓN

En nuestro caso se objetivaba importante afectación muscular con extensas colecciones intramusculares hallazgos compatibles con miositis, la presencia de burbujas de gas es muy sugestiva necrosis. La miositis con necrosis es una urgencia vital que tenemos que tener en cuenta y muchas veces pasa desapercibida en su inicio.

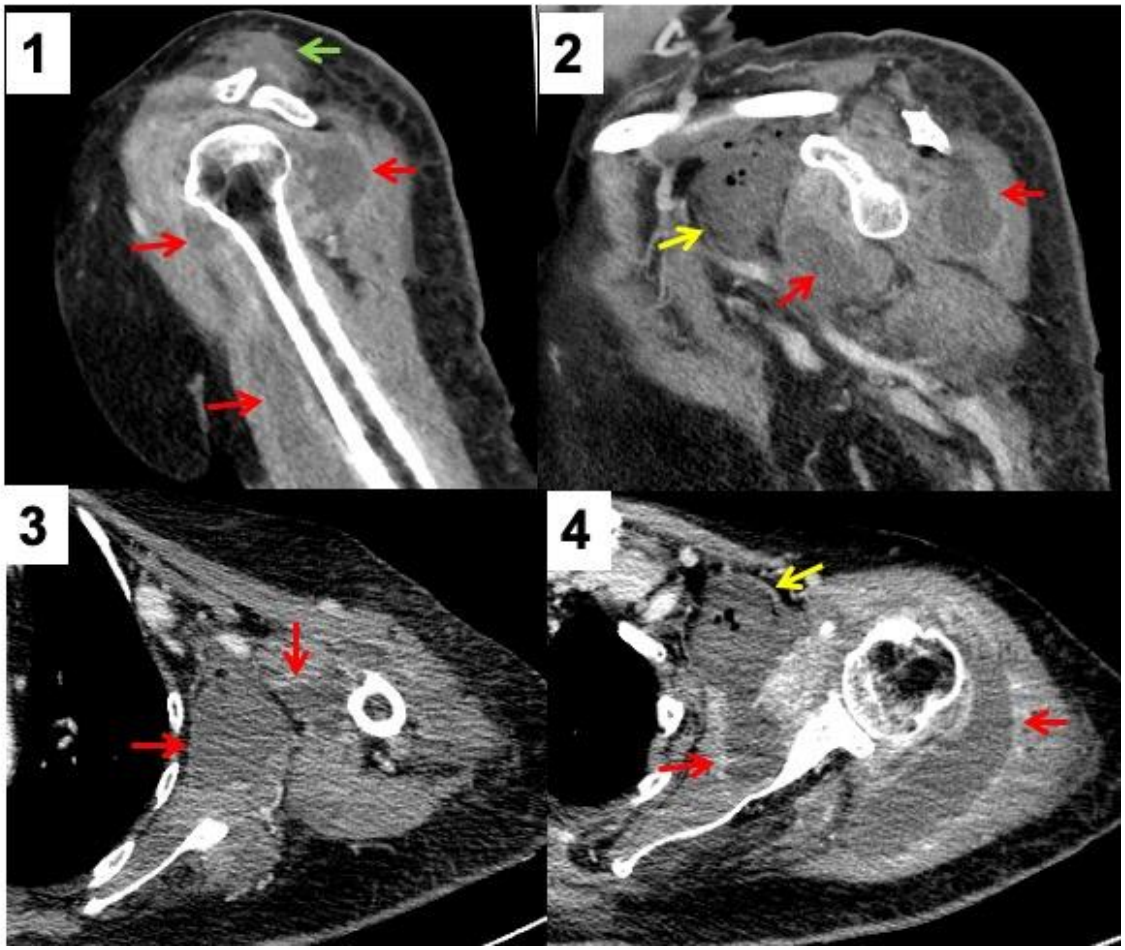

TC con CIV en fase venosa. Figura 1) Corte sagital con extensas colecciones intramusculares en el deltoides y en la musculatura del compartimento anterior del brazo (flechas rojas). La afectación se extiende a la articulación acromioclavicular (flecha verde). Figura 2) Corte coronal oblicuo. Se observan las colecciones intramusculares en el deltoides y el subescapular (flechas rojas). En el hueco axilar se objetiva colección con burbujas de gas en su interior (flecha amarilla). Figura 3 y 4) Cortes axiales el primero a un nivel más caudal. Colecciones intramusculares en el deltoides, el subescapular y la musculatura del compartimento anterior en la raiz del brazo (flechas rojas), con ocupación del hueco axilar por colección con burbujas de gas (flecha amarilla).

BIBLIOGRAFÍA

1-Wysoki MG, Santora TA, Shah RM, Friedman AC. Necrotizing Fasciitis: CT Characteristics. Radiology 1997; 203:859-863.

2-Fayad LM, Carrino JA, Fishman EK. Musculoskeletal Infection: Role of CT in the Emergency Department. Radiographics 2007; 27: 1723-1736.1

3-Chaudhry AA, Baker KS, Gould ES, Gupta R. Necrotizing Fasciitis and its mimics: What radiologists need to know. American Journal of Roentgenology AJR 2015; 204:128-139.