| | |
|---|---|
| Caso | (321) Entre dos tierras estás y no dejas aire que respirar |
| Autores | Lucía Gómez-pimpollo García, Jorge El-khatib Nuñez, Cesar Resino Sánchez, Juana Carolina De Los Ángeles González Gallardo, María Del Prado Reyero Lafuente, María Del Rosario Navarro Torres |
| Centro | Hospital Universitario Puerta De Hierro Majadahonda |

## EXPOSICIÓN DEL CASO

Mujer de 41 años que acude a urgencias por fiebre intermitente desde hace 3 semanas de hasta 38º. Fue intervenida hace 2 meses de histerectomía vía vaginal por miomatosis uterina con hipermenorrea. En analítica de hace 1 semana presentaba elevación de reactantes de fase aguda, por lo que inició tratamiento con amoxicilina. Sensación de "tirantez" en zona de hipogastrio y ambas fosas iliacas sin otra sintomatología. En la analítica de urgencias presenta elevación de PCR y leucocitosis, por lo que se solicita TC de abdomen para descartar complicación postquirúrgica, visualizando masa anexial izquierda de densidad líquido, compatible con absceso tuboovárico. Se realizó drenaje del mismo por vía laparoscópica. Tres días después, la paciente refiere molestias abdominales difusas, náuseas con vómitos biliosos y ausencia de deposición desde cirugía. Se repite el TC donde se observa absceso ovárico izquierdo drenado, con mayor engrosamiento peritoneal y afectación inflamatoria de la grasa intraperitoneal, además de edema periportal y perivesicular y alteraciones en la perfusión del parénquima hepático. Los hallazgos sugieren perihepatitis asociada a enfermedad inflamatoria pélvica. En el cultivo del absceso ovárico aparecieron Bacteroides vulgatus y Estreptococo agalactiae. La paciente fue dada de alta con Amoxicilina-clavulánico.

## DISCUSIÓN

El Síndrome de Fitz-Hugh-Curtis consiste en una perihepatitis aguda asociada a enfermedad inflamatoria pélvica. Las causas más frecuentes son la infección por Chlamydia trachomatis y Neisseria gonorrhoeae, aunque hasta en un 30-40% de los casos se debe a una infección polimicrobiana. Se produce por una extensión directa de la infección desde la cavidad pélvica a través de la gotiera paracólica derecha o bien a través del sistema linfático, que ocasiona una inflamación de la superficie hepática. Se presenta de manera típica como dolor en hipocondrio derecho que aumenta con la respiración profunda además de nauseas, vómitos y fiebre. En TC, los hallazgos típicos son un hiperrealce de la cápsula hepática (más frecuente en el lóbulo hepático derecho), edema periportal y perivesicular y alteraciones transitorias de la atenuación del parénquima hepático subcapsular. En casos evolucionados, puede aparecer ascitis tabicada perihepática con formación de adherencias entre la pared abdominal anterior y la cápsula hepática, que son descritas en la exploración intraoperatoria como “cuerdas de violín”. La presentación por TC de la enfermedad inflamatoria pélvica puede ir desde la ausencia de hallazgos, pasando por cambios inflamatorios en la grasa peritoneal, engrosamiento del peritoneo y líquido libre, hasta la presencia de piosalpinx y

abscesos tuboováricos, por lo que la sospecha clínica es fundamental a la hora de diagnosticar esta enfermedad. El tratamiento es la terapia antibiótica dirigida a la enfermedad pélvica y en caso de mala evolución, adhesiolisis laparoscópica.

## CONCLUSIÓN

El Síndrome de Fitz-Hugh-Curtis es una entidad que se presenta tanto con una clínica como con hallazgos por imagen poco específicos, por lo que es fundamental la sospecha clínica en el contexto de enfermedad inflamatoria pélvica para lograr un diagnóstico adecuado.

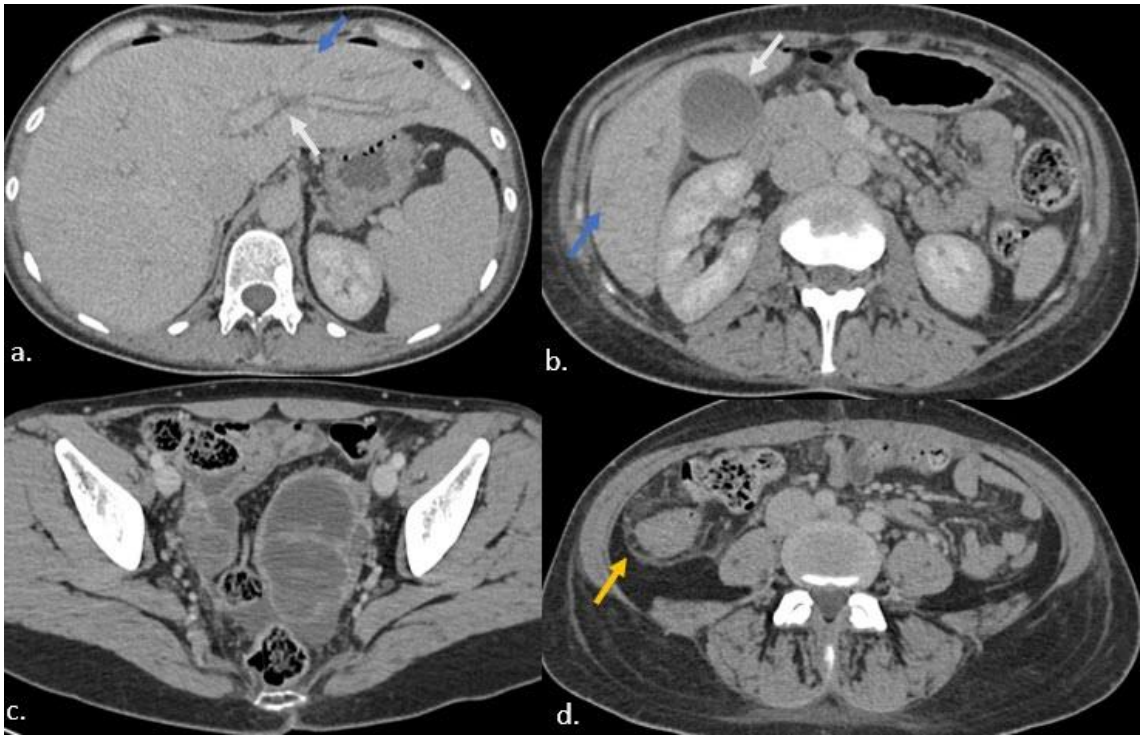


***a y b. Alteraciones transitorias de la perfusión hepática (flechas azules) y edema periportal y perivesicular (flechas blancas). c. Absceso tuboovárico izquierdo. d. Engrosamiento peritoneal y cambios inflamatorios en la grasa pericólica derecha (flecha amarilla).***

## BIBLIOGRAFÍA

Revzin MV, Mathur M, Dave HB, Macer ML, Spektor M. Pelvic Inflammatory Disease: Multimodality Imaging Approach with Clinical-Pathologic Correlation. Radiographics. 2016;36(5):1579-1596. doi:10.1148/rg.2016150202

de Boer JP, Verpalen IM, Gabriëls RY, et al. Fitz-Hugh-Curtis syndrome resulting in nutmeg liver on computed tomography. Radiol Case Rep. 2019;14(8):930-933. Published 2019 May 24. doi:10.1016/j.radcr.2019.04.008

Pickhardt PJ, Fleishman MJ, Fisher AJ. Fitz-Hugh-Curtis syndrome: multidetector CT findings of transient hepatic attenuation difference and gallbladder wall thickening. AJR Am J Roentgenol. 2003;180(6):1605-1606. doi:10.2214/ajr.180.6.1801605