Caso	(360) Espondilodiscitis tuberculosa (Mal de Pott) secundaria pielonefritis por tuberculosis.
Autores	Wilmar Antonio Ocampo Toro, De Miguel Alvarez-vieitez Ana, Álvarez Cuenca Jaime Hernando, Hoyas García María Azahara, Zubiaguirre Telleria Iñigo, Rodríguez Robles Cristian.
Centro	Hospital Universitario Severo Ochoa

EXPOSICIÓN DEL CASO

Mujer de 46 años natural de China, acude al servicio de urgencias de nuestro centro por dolor dorso-lumbar y síndrome constitucional con limitación funcional de instauración progresiva. Refiere sudoración profusa sin fiebre termometrada. La analítica revela anemia, leucocitosis y elevación del VSG. Además el sedimento de orina fue patológico. Durante el ingreso presenta pérdida del control de esfínteres y parestesias.

En radiografía simple lumbar se aprecia aplastamiento de D10 y D11 con estrechamiento del espacio intervertebral e hipercifosis. En TAC abdominal con contraste intravenoso en fase portal se aprecian mejor estos hallazgos y colección prevertebral asociada a ese nivel. También demuestra signos de pielonefritis derecha. En RM lumbar con Gadolinio, se observa destrucción parcial de D10 y D11 con aumento de partes blandas paravertebrales y colecciones a nivel prevertebral y epidural. Esta última condiciona estenosis significativa del canal y mielopatía compresiva. La biopsia percutánea demuestra PCR positiva para micobacteria Tuberculosis. En consecuencia se pauta tratamiento antituberculostático por 12 meses, corticoides y rehabilitación. Al alta presenta mejoría muy significativa del dolor y de la limitación funcional con recuperación del control de esfínteres. La RM de control a los 5 meses, revela disminución de los signos de espondilodiscitis, colecciones de menor tamaño y ausencia de mielopatía.

DISCUSIÓN

La espondilodiscitis por tuberculosis (EDTB) es la alteración musculoesquelética más frecuente por TB y mantiene una prevalencia estable en países del Mediterráneo debido a la inmigración e inmunodeprimidos (Principal factor de riesgo, especialmente pacientes VIH).

A diferencia de las espondilodiscitis piógenas afecta principalmente la charnela dorso-lumbar y son más frecuentes las colecciones y la mielopatía compresiva. Además presenta síndrome constitucional y una evolución subaguda.

En Rx se observa estrechamiento del espacio intervertebral con destrucción de los cuerpos vertebrales e hipercifosis.

En el TAC estos hallazgos son más evidentes. Demuestra aumento de partes blandas y cambios flemonosos paravertebrales con colecciones adyacentes y en

los músculos psoas. Además Puede revelar afectación pulmonar y/o genitourinaria por TB. También muestra esclerosis vertebral y/o fragmentos óseos.

La RM con Gadolinio es la prueba de elección para su estudio. Aunque su diagnóstico de certeza, requiere aislamiento de micobacterias mediante biopsia.

La afectación inicial generalmente ocurre en la porción anterior del platillo con posterior afectación del disco. Se aprecia hiperseñal en secuencias T2 e hiposeñal en T1 en relación con edema óseo y un grado variable de destrucción de los cuerpos supra e infrayacentes al disco. Se produce desestrucción e incluso desaparición del disco con edema y herniaciones. En T1 con Gadolinio se observa hipercaptación de las zonas de edema y de los cambios flemonosos paravertebrales. Los abscesos prevertebrales se extienden subyacentes al ligamento longitudinal anterior (LVA) y se ven como colecciones hipointensas bien delimitadas por una pared hipercaptante. Es frecuente su extensión a los músculos psoas. Las colecciones epidurales se localizan en la región anterior del canal pudiendo condicionar estenosis y mielopatía compresiva.

Otros patrones de afectación vertebral (En ambas existe respeto del disco):

- Central, el cual lleva a aplastamiento del cuerpo (Vértebra plana).

- Afectación anterior del cuerpo con desarrollo de colección prevertebral, subyacente al periostio y al LVA.

Más raramente la EDTB puede manifestarse como afectación de elementos posteriores.

CONCLUSIÓN

La EDTB mantiene una prevalencia destacable en países del Mediterráneo debido a la inmigración e inmunodeprimidos. La RM es la prueba de imagen de elección para valorar su extensión y complicaciones (principalmente Neurológicas). Aunque no existen signos radiológicos patognomónicos, la presencia de signos de espondilodiscitis en la charnela dorsolumbar con colecciones paravertebrales asociadas en un paciente inmunodeprimido, obligan a descartar la TB como agente etiológico. Esto llevaría a un diagnóstico precoz de la enfermedad que, aunque agresiva, es curable; minimizando las complicaciones y secuelas para el paciente.

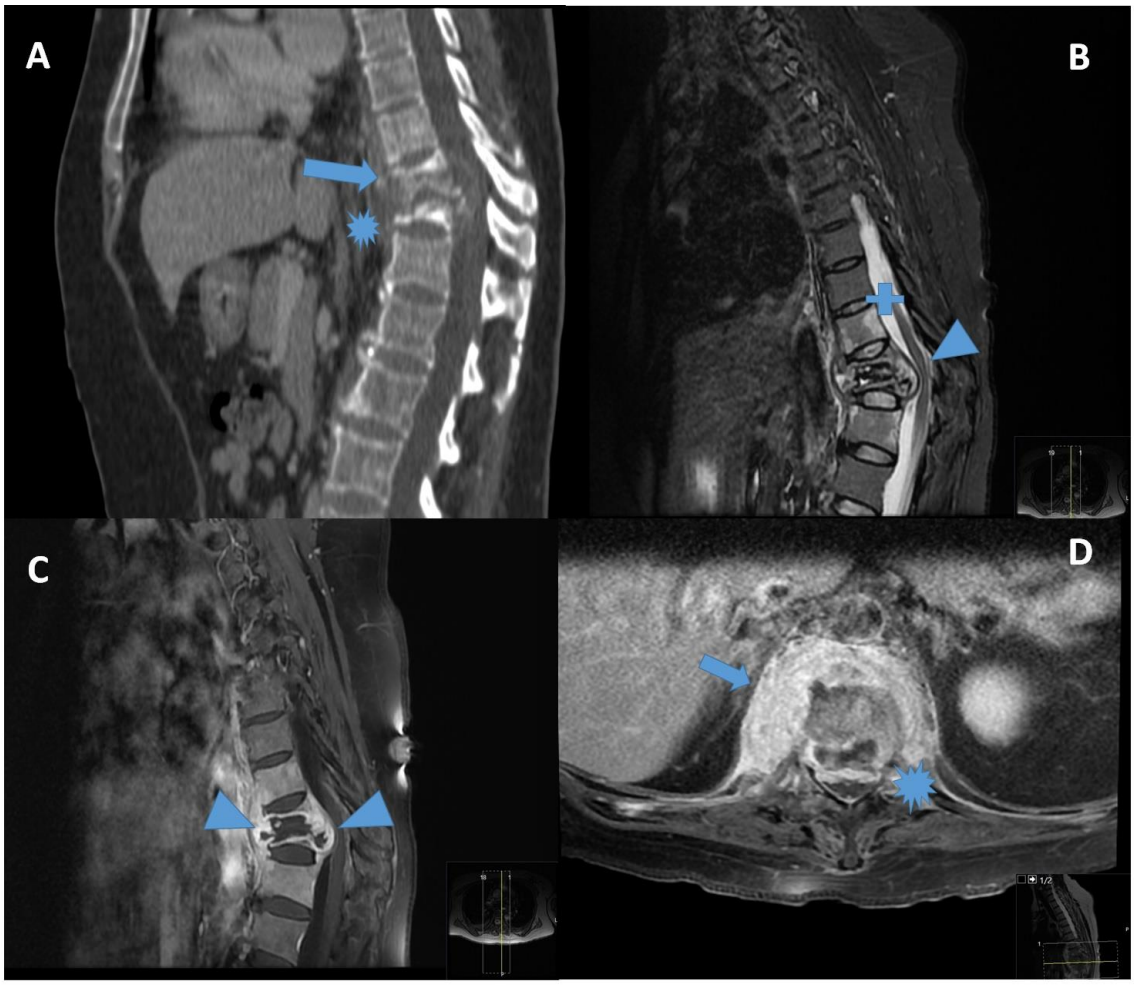

TAC con contraste intravenoso en fase portal MPR sagital y con ventana de partes blandas (A). Secuencias STIR sagital (B) y T1 FAT SAT tras la administración de Gadolinio (Sagital, C y axial , D): A: Aplastamiento y destrucción ósea de D10 y D11 con hipercifosis resultante (flecha) y aumento de partes blandas paravertebrales anteriormente (estrella). B: Mismos hallazgos que en A, mostrando además destrucción del disco intervertebral D10-D11 y aumento de partes blandas hacia el espacio epidural (punta de flecha), con estenosis significativa del canal y foco de hiperseñal medular, en relación con mielopatía. Focos de hiperseñal (edema óseo) en D9 (cruz). C: colecciones prevertebral y epidural (cabezas de flecha). D: Cambios flemonosos hipercaptantes (flecha) y colección epidural (estrella).

BIBLIOGRAFÍA

1. Srikanth Moorthy1 and Nirmal K. Prabhu. Spectrum of MR Imaging Findings in Spinal Tuberculosis. AJR. 2002. 179:979-983. DOI: 10.2214/ajr.179.4.1790979

2. Gülgün Engin, Bülent Acunas¸;, Gülden Acunas. Imaging of Extrapulmonary Tuberculosis. RadioGraphics 2000; 20:471-488. https://doi.org/10.1148/radiographics.20.2.g00mc07471

3. Mukesh G. Harisinghani, Theresa C. McLoud, jo-Anne O. Shepard. Tuberculosis from Head to Toe. RadioGraphics 2000; 20:449-470 https://doi.org/10.1148/radiographics.20.2.g00mc12449