Caso	(379) Sospecha de síndrome aórtico agudo. Pensemos en otras causas.
Autores	Luis González Campo, Marina Herrero-huertas, Carmen Picón Serrano, Cayetano Sempere Ortega, Sofía Ventura-díaz, Miguel Ángel Gómez-bermejo, Abel González-huete.
Centro	Hospital Universitario Ramón Y Cajal

EXPOSICIÓN DEL CASO

Varón de 31 años que acude a urgencias por cefalea súbita de gran intensidad sin otras alteraciones neurológicas. Niega consumo de tóxicos. A su llegada destacan tensiones de 200/94 mmHg y electrocardiograma con presencia de extrasístoles ventriculares. Se realiza TC craneal urgente que no muestra alteraciones significativas. Tras interrogatorio más exhaustivo el paciente refiere que el cuadro de cefalea se ha acompañado de dolor centro-torácico y cortejo vegetativo (sudoración profusa y náuseas). Comenta también estudio en otro centro por motivos similares (palpitaciones y dolor torácico repetitivo). Ecocardiografía sin alteraciones a destacar. Se decide ampliar la analítica previa (parámetros prácticamente normales y sin elevación de troponinas) con solicitud de dímero-D que resulta ser de 886 µg/l.

Dadas las características del paciente solicitan angio-TC para descartar patología aórtica aguda. Se realiza estudio trifásico aórtico (basal, arterial y venoso) identificando una masa adrenal izquierda de gran tamaño, heterogénea (áreas sólidas con relace y áreas quísticas/necróticas), sin claros signos de sangrado y con desplazamiento de estructuras vecinas sin invasión evidente. Se observan también opacidades en vidrio deslustrado simétricas en parénquima pulmonar. No se observan signos de síndrome aórtico agudo.

DISCUSIÓN

- En el diagnóstico diferencial de esta lesión se propuso feocromocitoma como primera posibilidad, dado el contexto clínico descrito, sin poder descartar otras entidades.

- Tras ingreso, se realizó RM, que pese a mostrar algunas características que podían orientar más a feocromocitoma no permitió aportar un diagnóstico concreto, ya que las técnicas de imagen no permiten por sí solas el diagnóstico de feocromocitoma (los hallazgos clínicos y analíticos son necesarios para el diagnóstico)1.

- Las pruebas complementarias posteriores resultaron positivas (catecolaminas y metanefrinas en orina y gammagrafía con metayodobencilguanidina).

- Se realizó cirugía de exéresis de la lesión con posterior confirmación de feocromocitoma por anatomía patología.

- La presencia de opacidades pulmonares en vidrio deslustrado se interpretó como probable edema pulmonar en este paciente (cifras de hipertensión, sobrecarga cardíaca...) si bien nos gustaría señalar que en pacientes con feocromocitoma existe

la posibilidad de hemorragia alveolar difusa como diagnóstico diferencial (este paciente no presentó hemoptisis en ningún momento)2,3,.

- Recordamos que en el diagnóstico diferencial del feocromocitoma debemos valorar otro tipo de masas adrenales (adenoma, carcinoma, metástasis, linfoma, mielolipoma) así como la posibilidad de hematoma adrenal y por último tuberculosis o infección fúngica adrenal1.

- El motivo de presentación de este caso es destacar la confusión que puede generar el feocromocitoma especialmente en la urgencia hospitalaria. A pesar de la existencia de la tríada clásica de cefalea, dolor torácico y palpitaciones (90% de especificad, aunque infrecuente)4 en ningún momento hasta la realización de la TC se pensó en tal posibilidad. La cefalea brusca en un primer momento orientó a una posible patología intracraneal (hemorragia subaracnoidea, aneurisma...) que fue descartada. Posteriormente, tras nuevos datos (palpitaciones, sudoración, dolor torácico, dímero-D), el cuadró orientó a un posible síndrome aórtico agudo con posterior sospecha de feocromocitoma tras prueba de imagen.

CONCLUSIÓN

El feocromocitoma es una patología de difícil diagnóstico y que puede generar importante confusión especialmente cuando se presenta con síntomas agudos en el contexto de la urgencia hospitalaria. Esta entidad ha sido llamada en ocasiones por algunos autores como el gran imitador dado que su forma de presentación puede simular otro tipo de patologías como en nuestro caso (patología intracraneal, síndrome aórtico agudo..). Por ello ante un paciente con síntomas como los citados (cefalea, dolor torácico, palpitaciones, hipertensión, cortejo vegetativo) aunque siempre debemos acordar la sospecha diagnóstica con el médico peticionario y orientar nuestro estudio y protocolo a descartar la misma, debemos mantener un pensamiento crítico y estar abiertos a otras opciones diagnósticas.

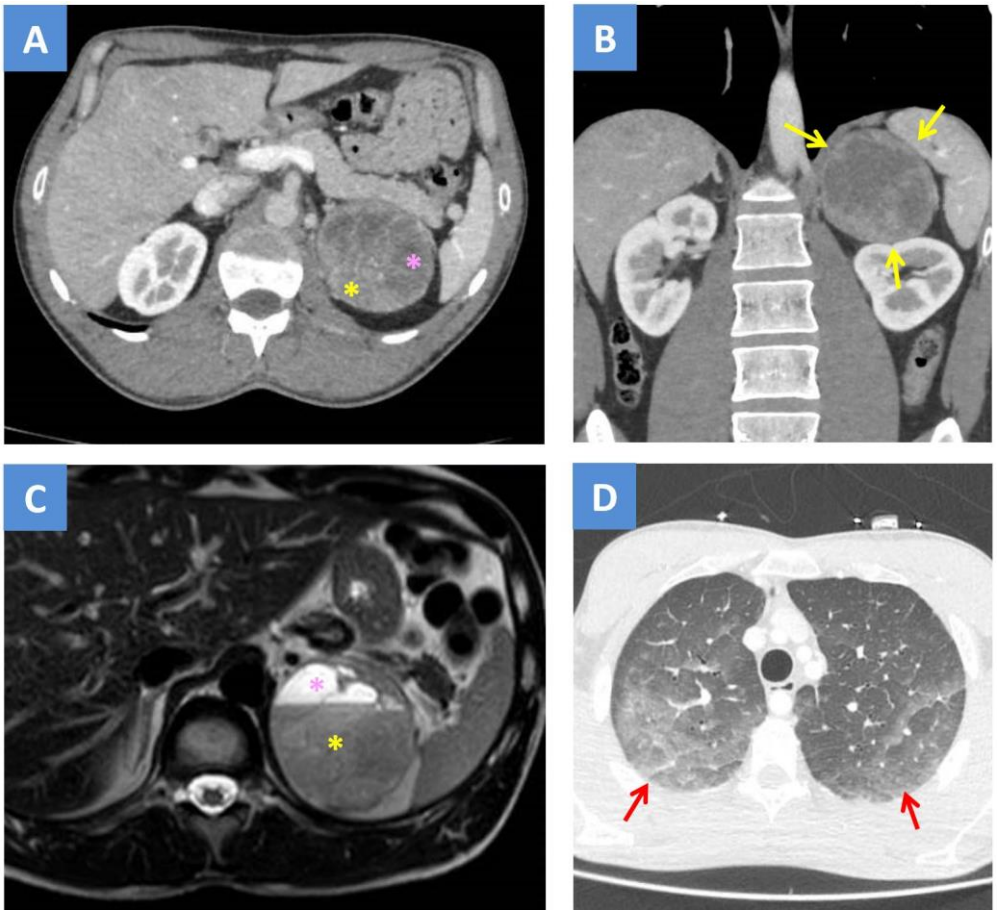

A) Imagen axial de TC. Identificamos la masa adrenal izquierda heterogénea con polos sólidos que muestran realce (asterisco amarillo) y áreas hipodensas sugerentes de regiones quísticas/necróticas (asterisco rosa). B) Imagen coronal de TC. Observamos los contornos bien definidos de la masa y como desplaza las estructuras adyacentes sin clara invasión. Destacamos bazo, riñón izquierdo y diafragma con flechas amarillas. C) Imagen axial de RM potenciada en T2. Observamos la masa adrenal heterogénea (asterisco amarillo) con niveles líquido-líquido en su interior (asterisco rosa). D) Imagen axial de TC en ventana de pulmón. Observamos las opacidades en vidrio deslustrado simétricas (flechas rojas) interpretadas como áreas de edema pulmonar en este caso, si bien conviene tener en cuenta la posibilidad de hemorragia alveolar difusa en este tipo de pacientes.

BIBLIOGRAFÍA

1. Tublin M, Borhani AA, Furlan A, Heller. MT. Diagnostic Imaging: Genitourinary. 3rd ed. Filadelfia, PA, Estados Unidos de América: Elsevier; 2016. p. 84-89.

2. Querol Ripoll R, del Olmo García MI, Cámara Gómez R, Merino-Torres JF. Diffuse Alveolar Hemorrhage as First Manifestation of a Pheochromocytoma. Archivos de Bronconeumología (English Edition). Septiembre de 2014;50(9):412-3. DOI: 10.1016/j.arbr.2014.06.021

3. Shijubou N, Sumi T, Kamada K, Yamada Y, Nakata H, Chiba H. Diffuse alveolar haemorrhage due to pheochromocytoma crisis. Respirology Case Reports. 2021;9(4):e00722. https://doi.org/10.1002/rcr2.722

4. Leung K, Stamm M, Raja A, Low G. Pheochromocytoma: The Range of Appearances on Ultrasound, CT, MRI, and Functional Imaging. American Journal of Roentgenology. febrero de 2013;200(2):370-8.