Caso	(384) El peligro de la vía central
Autores	Guillermo García Galarraga, Jessie Zulay Ramírez Calderón, Elisa Para Margüello, Victor Segundo Gerónimo Aguilar, Jaime Alonso Sánchez
Centro	Hospital Universitario Del Sureste

EXPOSICIÓN DEL CASO

Paciente de 75 años ingresado en unidad de cuidados intensivos por neumonía bilateral por Covid-19. Durante canalización ecoguiada de la vena yugular interna derecha se produce acceso accidental en carótida común derecha. Tras lo que se produce hipotensión y se proceda a compresión directa.

En el angioTC de troncos surpaórticos donde se objetiva un trayecto tortuoso entre arteria carótida común derecha y vena yugular interna derecha.

DISCUSIÓN

El diagnóstico fué fistula arterio-venosa entre arteria carótida común y vena yugular interna derechas, siendo el paciente derivado a hospital terciario de referencia para tratamiento endovascular.

Las fistulas entre arteria carótida común y vena yugular interna son extremadamente raras (4-7%). La severidad de los síntomas están principalmente determinados por el tamaño de la fistula y su proximidad al corazón.

Se podría haber realizado el diagnóstico mediante eco-doppler, pero al realizar angioTC fue de utilidad el hallazgo de la presencia de arco bovino para la realización del tratamiento endovascular.

CONCLUSIÓN

Debido al alto número de vías centrales colocadas al día en nuestros hospitales debemos conocer una de sus complicaciones, que aunque rara es importante por las consecuencias que puede tener.

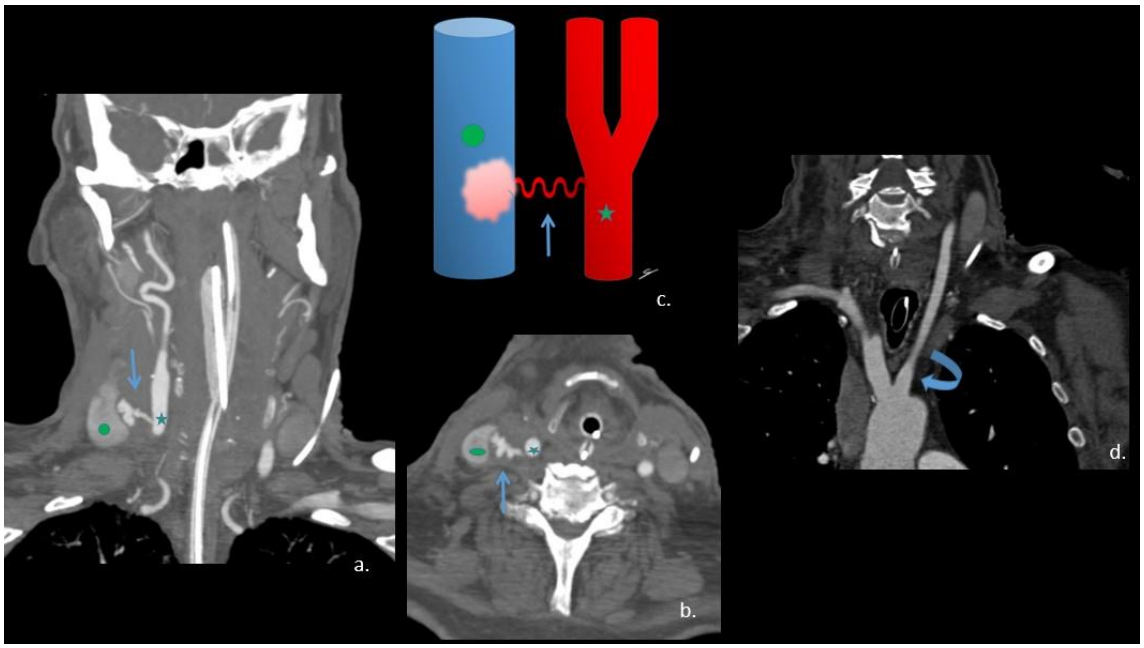

AngioTC de troncos supraórticos (a,b y d) y esquema (c) donde se observa fistula arterio-venosa (flecha azul) entra arteria carótida común derecha (estrella) y vena yugular interna (circulo). Se objetiva arco bovino (flecha curva) como variante anatómica de origen de troncos supraórticos.

BIBLIOGRAFÍA

Horiuchi, T. Kamo, H. Sugihara et al. An adult case of congenital external carotid-jugular arteriovenous fistula with reversible circulatory insufficiency in the cerebellum and lower brain stem. Am J Neuroradiol, 22 (2001), pp. 273-276.

A.P. Kypson, N. Wentzensen, G.S. Georgiade. Traumatic vertebrojugular arteriovenous fistula: Case report. J Trauma, 49 (2000), pp. 1141-1143.

V.k Sinha, A. Yaduvanshi, V. Kataria et al. Traumatic Common Carotid-Internal Jugular Arteriovenous Fistula Manifesting as Life-Threatening Epistaxis. JACC: Case Reports. Volume 1, Issue 4, 2019. Pages 576-578. https://doi.org/10.1016/j.jaccas.2019.08.023.

S. Talwar, A. Bhan, S.K. Chaudhary, et al. Carotid artery to jugular vein fistula. Asian Cardiovasc Thorac Ann, 8 (2000), pp. 366-368