Caso	(391) Patología renal de urgencias: pielitis enfisematosa.
Autores	Rebeca Gil Vallano, Susana Fernández Fernández, Kevin Acosta Velásquez, Fernando Sánchez Montoro, María Luz Parra Gordo, Aurea Díez Tascón..
Centro	Hospital Universitario La Paz.

EXPOSICIÓN DEL CASO

Mujer de 78 años con antecedentes de hipertensión y diabetes mellitus tipo 2, que acude al Servicio de Urgencias por dolor cólico en flanco izquierdo de tres días de evolución, y clínica miccional con disuria, tenesmo vesical y polaquiuria. A su llegada a Urgencias, se encontraba afebril y estable hemodinámicamente. En la analítica realizada destaca la presencia de un fracaso renal agudo AKIN III con leucocituria y nitritos positivos en orina, por lo que ante la sospecha de cólico renoureteral complicado se solicita al servicio de Radiología de Urgencias una radiografía abdominal, una ecografía, y posteriormente, dados los hallazgos, se decide completar el estudio con un TC abdomino-pélvico sin contraste intravenoso, confirmándose la presencia de una uropatía obstructiva litiásica izquierda, con presencia de gas pielo-infundíbulo-calicial (pielitis) y en uréter (pneumouréter), sin presencia de gas en el parénquima.

La paciente es ingresada en Urología realizándose una ureteroscopia rígida bilateral con litofragmentación laser y colocación de un catéter doble J bilateral. Posteriormente se aisló en los urocultivos recogidos durante el procedimiento una Cándida Glabrata, por lo que se inicio tratamiento antifúngico con caspofungina. Tras aproximadamente un mes de ingreso, la paciente presentó una buena evolución clínica y radiológica.

DISCUSIÓN

La presencia de gas en el aparato urinario es un fenómeno raro que se describe en dos cuadros clínicos, la pielitis enfisematosa y la pielonefritis enfisematosa. La pielitis enfisematosa se caracteriza por la presencia de gas exclusivamente en el sistema excretor, y es típico de mujeres diabéticas y con uropatía obstructiva litiásica, como la que se describe en este caso, mientras que la pielonefritis enfisematosa, es una infección necrotizante que se caracteriza por la presencia de gas en el parénquima renal y los tejidos perirrenales, tratándose de un cuadro más severo y con una mayor tasa de mortalidad, de hasta el 69% frente al 20% de la pielitis enfisematosa. (1)

Respecto a las pruebas de imagen, la radiografía de abdomen sólo será diagnóstica en un 33% de los casos, con presencia de gas dibujando los contornos del sistema excretor. El papel de la ecografía también resulta poco útil, objetivando imágenes lineales hiperecogénicas con sombra acústica posterior sucia. Será por tanto, el TC abdomino-pélvico la prueba de elección, dada su alta sensibilidad y especificidad para la valoración y localización del gas ectópico, permitiendo realizar el diagnóstico diferencial entre la pielitis y la pielonefritis enfisematosa, y valorando otras complicaciones asociadas. (2)

En cuanto a la participación microbiológica, son E.coli, Klebsiella y Aerobacter las bacterias más implicadas en la producción de gas en ambos cuadros, aunque podemos encontrar otros microorganismos, como en el caso descrito, en el que se aisló en los urocultivos una Cándida Glabatra.

El manejo terapeútico de ambas entidades es diferente, en el caso de la pielitis enfisematosa requiere de cobertura antibiótica, y si presenta una etiología obstructiva, manejo quirúrgico de la litiasis según indicación. Mientras que, en el caso de la pielonefritis enfisematosa, suele requerir de un manejo más agresivo con drenaje o nefrectomía. (3)

CONCLUSIÓN

Con esta presentación, ilustramos un caso clínico de una patología renal de urgencias poco frecuente pero muy llamativa desde el punto de vista radiológico, y que resulta interesante de conocer, y sobretodo saber diferenciar en nuestro informe de la pielonefritis enfisematosa, principalmente por las implicaciones terapéuticas y pronósticas que conlleva.

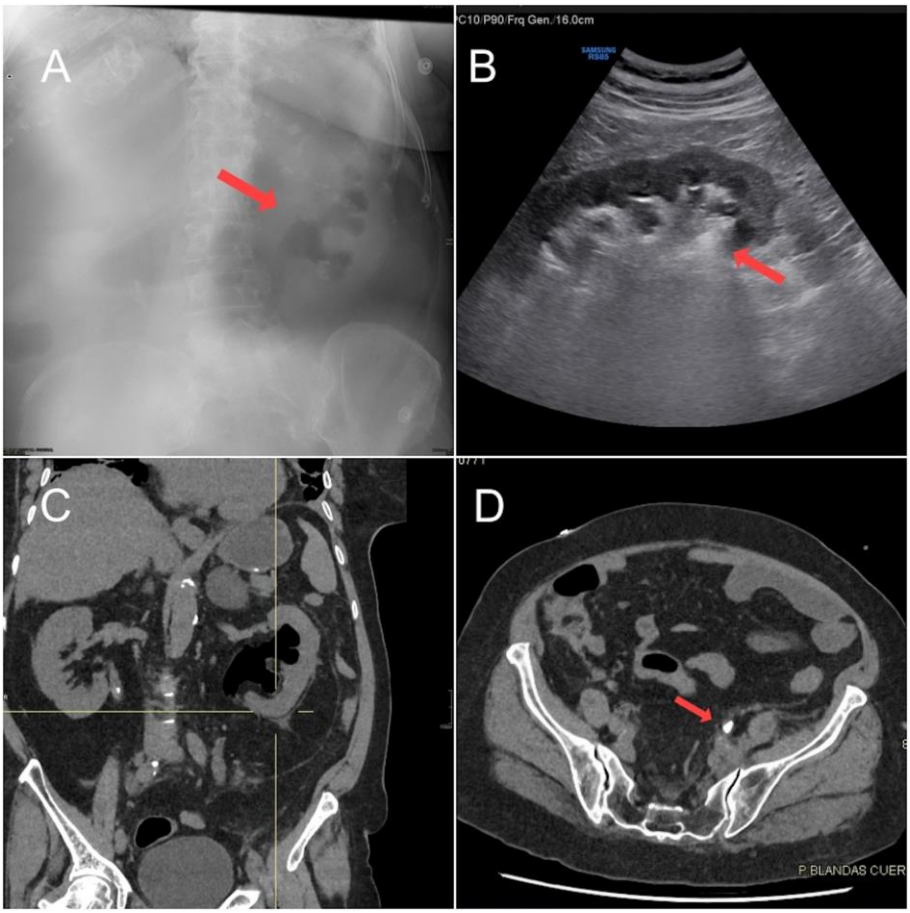

(A) (A)Radiografía simple de abdomen en bipedestación en la que se identifica en la teórica localización de la silueta renal izquierda presencia de gas en el sistema excretor. (B) Ecografía abdominal, en la que se visualiza un corte longitudinal del riñón izquierdo con presencia de imágenes lineales ecogénicas con sombra acústica posterior sucia en relación con gas dentro del sistema colector (C) TC abdomino-pélvico sin contraste IV, corte coronal centrado en silueta renal izquierda, objetivando una dilatación pielo-infundíbulo-calicial y ureteral, con presencia de contenido aéreo intramural y en la luz de todos los grupos caliciales, así como en el uréter proximal, con litiasis obstructiva de 1.3 cm en el cruce de los vasos iliacos (D).

BIBLIOGRAFÍA

1) D. E. Grayson, R. M. Abbott, A. D. Levy, and P. M. Sherman. Emphysematous Infections of the Abdomen and Pelvis: A Pictorial Review. RadioGraphics. 2002; 543-561. https://doi.org/10.1148/radiographics.22.3.g02ma06543.

2) C. Roy, D. D. Pfleger, C. M. Tuchmann, H. H. Lang, C. C. Saussine, and D. Jacqmin. Emphysematous Pyelitis: Findings in Five Patients. Radiology. 2001; 218:3, 647-650. https://doi.org/10.1148/radiology.218.3.r01fe14647.

3) H. Thorman, N.R Bhatt, S. Kapoor, et al. Asymptomatic emphysematous pyelitis—a rare clinical entity. BMJ Case Reports. 2021; Volume 14, e235421. http://dx.doi.org/10.1136/bcr-2020-235421.

M.E. Corti, M. E. Villafañe Fioti. Nocardiosis: a review, International Journal of Infectious Diseases. Volume 7, Issue 4. 2003; 243-250. https://doi.org/10.1016/S1201-9712(03)90102-0.

4) V. Pintado, E. Gómez-Mampaso, J Fortún et al. Infection with Nocardia Species: Clinical Spectrum of Disease and Species Distribution in Madrid, Spain, 1978-2001. Infection 30. 2002; 338-340. https://doi.org/10.1007/s15010-002-2127.

5) JW Wilson. Nocardiosis: updates and clinical overview. Mayo Clin Proc, 87(4). 2012; 403-407. https://doi:10.1016/j.mayocp.2011.11.016.

6) X. Lyu, Z. Chen, Y. Xie, Q. Liu, H.Bai, Radiological findings in patients with nocardiosis: A case series and literature review. Radiology of Infectious Diseases, Volume 4, Issue 2.2017; 64-69. https://doi.org/10.21037/jtd.2017.09.122.