Caso	(422) Lesiones ocupantes de espacio cerebrales en paciente con clínica neurológica: linfoma cerebral primario
Autores	Beatriz Peña Martínez, Noanca Alonso Fernández, María Pérez Rodríguez, Alicia Pérez Termenon, Mª Covadonga Álvarez Fernández, Mª Cristina Rodríguez Morejón
Centro	Complejo Asistencial Universitario De León (caule)

EXPOSICIÓN DEL CASO

Paciente varón de 73 años independiente para las actividades básicas de la vida diaria y sin antecedentes de interés que acude a urgencias por cuadro de 3 días de evolución de desorientación e inestabilidad de la marcha.

A la exploración neurológica: pares craneales sin alteraciones, aunque no colabora para la exploración de pares craneales oculomotores. Marcha con pasos cortos y con aumento de la base de sustentación. Resto de la exploración neurológica sin alteraciones.

Se decide realizar TC secuencial de cráneo sin la administración de contraste intravenoso y ante los hallazgos se realiza TC tras la administración de contraste IV.

Como hallazgos se observaron múltiples lesiones supratentoriales localizadas en la sustancia blanca profunda. Las lesiones presentan una distribución periventricular fundamentalmente y asocian importante edema vasogénico, sin ocasionar llamativo efecto de masa para el tamaño que presentan las lesiones.

Las lesiones son ligeramente densas respecto al parénquima cerebral en el estudio sin contraste intravenoso y realzan de manera homogénea tras la administración de contraste intravenoso.

No se observan lesiones infratentoriales. No se identifican sangrados intracraneales asociados ni desviación de la línea media.

Resto del estudio sin hallazgos reseñables.

DISCUSIÓN

Es relativamente frecuente el hallazgo de lesiones ocupantes de espacio en TC en pacientes que acuden a urgencias por clínica neurológica.

Una entidad a conocer y a tener en cuenta ante el hallazgo de lesiones ocupantes de espacio es el linfoma cerebral.

Los linfomas del sistema nervioso central se clasifican en dos subtipos principales: la afectación secundaria del SNC (la más frecuente) y el linfoma primario del SNC.

El linfoma primario del SNC es infrecuente y representa en torno al 2,5% de los tumores cerebrales. Habitualmente son linfomas de estirpe No Hodking. La presentación es más frecuente en varones durante la 5ª década de la vida y es más

habitual en pacientes inmunocomprometidos. La incidencia en inmunocompetentes está aumentando.

Respecto a los hallazgos radiológicos, los linfomas cerebrales primarios se presentan como lesiones solitarias (60-70%) o como lesiones múltiples (30-40%) con una predilección por la sustancia blanca periventricular, aunque también pueden afectar a la corteza o a la sustancia gris. Habitualmente son lesiones de localización supratentorial (70%). Normalmente se trata de lesiones hiperdensas (70%) que realzan de forma homogénea tras la administración de contraste IV por su elevada celularidad. Las lesiones habitualmente muestran llamativo poco efecto de masa para el tamaño que presentan. La hemorragia es infrecuente.

Por los hallazgos y distribución de las lesiones, los hallazgos son sugestivos de linfoma cerebral primario como primera posibilidad, estableciéndose el diagnóstico diferencial con el linfoma cerebral secundario, las metástasis cerebrales y otras entidades menos probables como abscesos cerebrales, toxoplasmosis, neurosarcoidosis...;

Posteriormente de forma programada se realizó RM craneal al paciente, siendo los hallazgos sugestivos de linfoma cerebral primario por su comportamiento en las diferentes secuencias y su distribución.

Finalmente tras realizar dos biopsias quirúrgicas de las lesiones se confirma anatomopatológicamente el diagnóstico de linfoma B difuso de células grandes.

CONCLUSIÓN

El linfoma cerebral primario es una entidad a tener en cuenta ante el hallazgo de lesiones ocupantes de espacio en un paciente que acude a urgencias con clínica neurológica.

Tenemos que sospecharlo ante lesiones supratentoriales de elevada atenuación, que afectan a la sustancia blanca profunda, siendo característica la distribución periventricular, el realce tras la administración de contraste IV y el llamativo poco efecto de masa sobre el parénquima cerebral adyacente para el tamaño que presentan las lesiones.

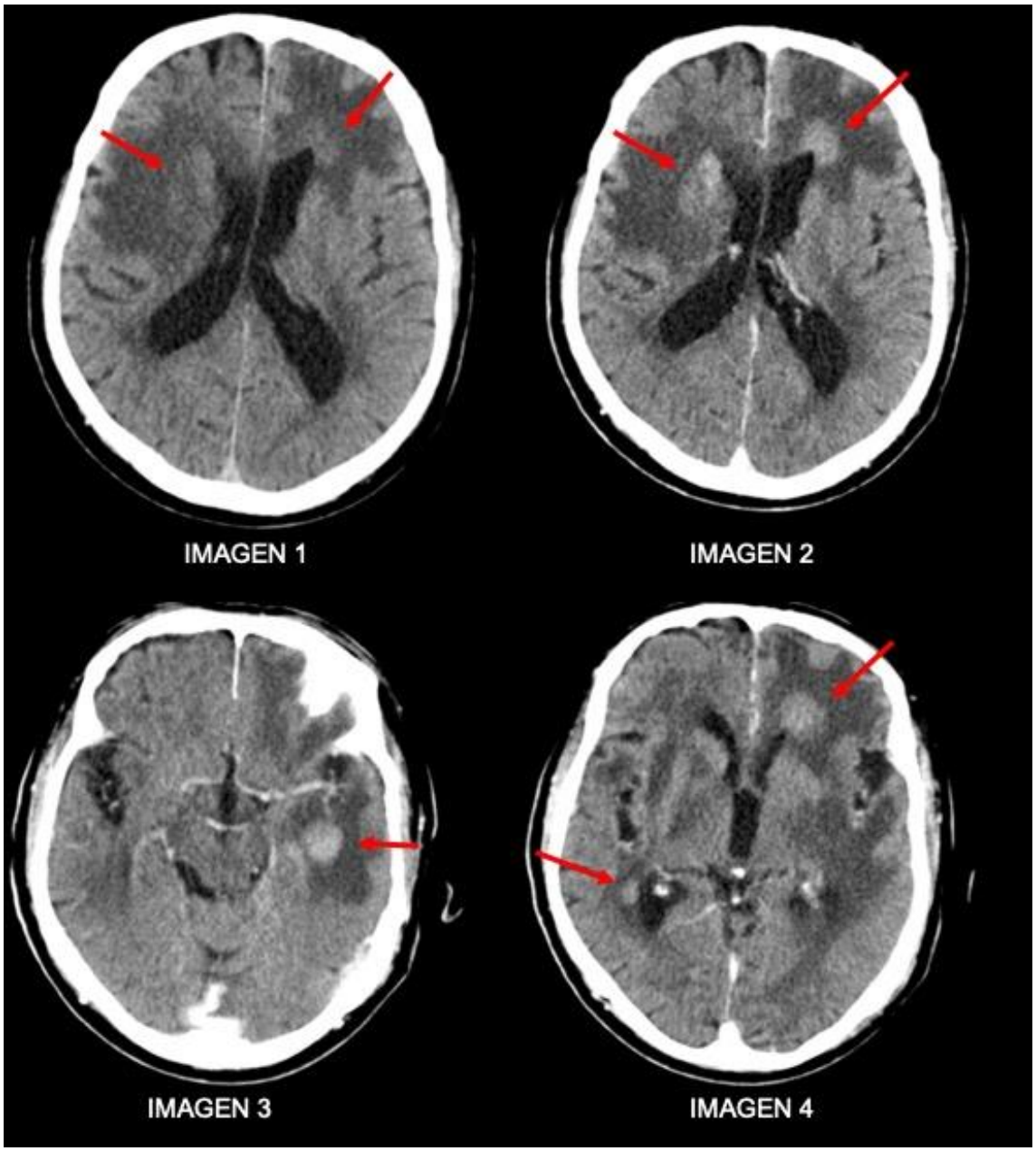

Imagen 1: TC de cráneo axial, se identican lesiones discretamente hiperdensas respecto al parénquima cerebral adyacente (flechas rojas) de distribución periventricular y acompañadas de edema vasogénico que ejercen llamativo poco efecto de masa para el tamaño que presentan. Imagen 2: TC de cráneo axial, se visualizan mismas lesiones (flechas rojas) tras la administración de contraste IV visualizándose intenso realce homogéneo. Imagen 3 y 4: TC de cráneo axial, lesiones (flechas rojas) de similares características en TC tras la administración de contraste IV.

BIBLIOGRAFÍA

Del Cura J, Pedraza S, Gayete A, Rovira A. Tumores del sistema nervioso central. Radiología Esencial. 2ª edición. Madrid: Editorial Médica Panamericana; 2019, p. 1497-1523.

Gaillard F. et al. Primary CNS lymphoma. Radiopaedia. [Consultado 28 Jun 2021]. Disponible en: https://radiopaedia.org/articles/primary-cns-lymphoma.