Caso	(424) Diverticulitis perforada secundaria a íleo biliar
Autores	Ignacio De Garcillán De La Joya, Nerea Torena Lerchundi, Gabriela Serra Del Carpio, Jose Martínez-checa Guiote, Silvia Ossaba, Luz Parra
Centro	Hospital Universitario La Paz

EXPOSICIÓN DEL CASO

Varón de 77 años que acude a urgencias por 4 días de dolor abdominal tipo cólico, con 3 episodios de vómitos en ''poso de café'' y menor frecuencia en la deposición. A la exploración mostraba un abdomen doloroso a la palpación en hipocondrio izquierdo sin defensa y analíticamente destacaba leucocitosis con neutrofilia y una proteína C reactiva de 159 mg/L. Se solicita TC de abdomen por sospecha de diverticulitis.

En el TC se observa una fístula colescistoduodenal, aerobilia y obstrucción de intestino delgado con una litiasis en el punto de cambio de calibre en yeyuno distal y proximal a este un divertículo perforado en el borde antimesentérico. Estos hallazgos son compatibles con íleo biliar y diverticulitis perforada secundaria a nivel de yeyuno distal.

DISCUSIÓN

El íleo biliar es una causa poco común de obstrucción mecánica del intestino delgado, se trata de una complicación de colecistitis crónicas en las que una litiasis fistuliza de la vesícula al intestino (normalmente duodeno) y acaba impactándose en la válvula ileocecal con clínica de obstrucción intestinal.

Se caracteriza por la triada de Rigler que se describió en la placa simple de abdomen pero se identifica más fácilmente en el TC: obstrucción de ID, aerobilia y litiasis en fosa iliaca derecha (habitualmente).

La perforación yeyunal es una complicación muy poco frecuente del íleo biliar que puede ocurrir en el punto donde se impacta la litiasis o proximal a este.

Los divertículos yeyunales también son poco frecuentes con una prevalencia de un 1% en la población, aunque es la localización más frecuente dentro del intestino delgado. Estos divertículos suelen ser asintomáticos y se perforan con una frecuencia mucho menor que los del colon probablemente porque están sometidos a menor presión.

En este caso, lo más probable es que el aumento de la presión intraluminal a nivel de yeyuno causada por el íleo biliar produjera la perforación de un divertículo preexistente.

CONCLUSIÓN

Un aumento de la presión intraluminal en el yeyuno como la generada por un íleo biliar puede dar lugar a la perforación de divertículos preexistentes.

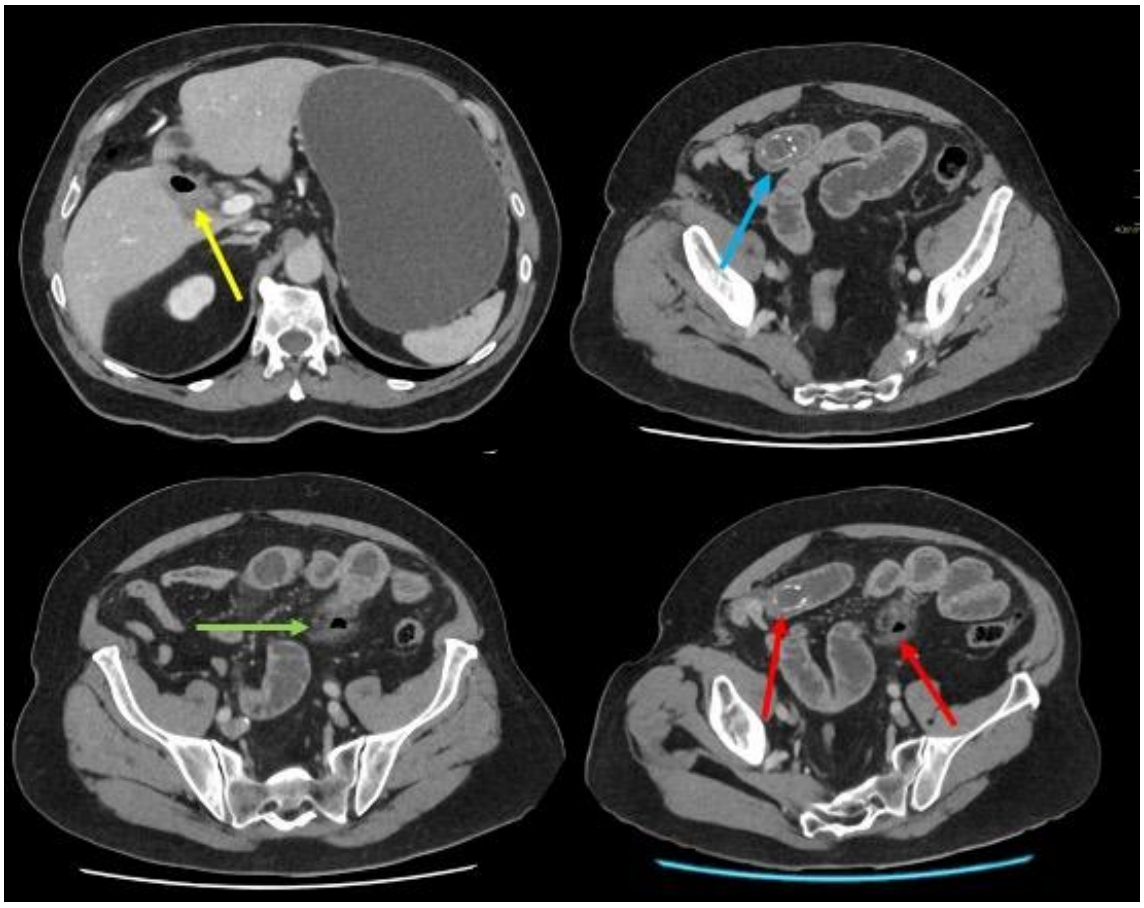

Flecha amarilla: vesícula biliar desestructurada con contenido hidroaéreo. Flecha azul: cálculo impactado en asa de yeyuno distal. Flecha verde: divertículo en borde antimesentérico de yeyuno distal que asocia colección con contenido aéreo. Flechas rojas: cálculo y divertículo en corte oblicuo.

BIBLIOGRAFÍA

- Browning L.E., Taylor J.D., Clark S.K. et al. Jejunal perforation in gallstone ileus - a case series. J Med Case Reports. 2007; 28(1):157 . Doi: 10.1186/1752-1947-1-157

- Martín-Pérez J , Delgado-Plasencia L, Bravo-Gutiérrez A et al. El íleo biliar como causa de abdomen agudo. Importancia del diagnóstico precoz para el tratamiento quirúrgico. Cirugía Española. 2013; 91(8): 485-489. Doi: 10.1016/j.ciresp.2013.01.021

- Lassandro F, Romano S, Ragozzino A, et al. Role of helical CT in diagnosis of gallstone ileus and related conditions. AJR Am J Roentgenol. 2005; 185(5):1159-65. Doi: 10.2214/AJR.04.1371