Caso	(426) Infartos omentales recurrentes, la rareza repetida
Autores	Jose Manuel Brenes Castro, Colindres M, Matellini Bm, Castells S, Núñez C, Palmer J
Centro	Hospital De La Santa Creu I Sant Pau

EXPOSICIÓN DEL CASO

Paciente de 30 años que consulta en septiembre de 2020 en Urgencias de nuestro centro con dolor abdominal, de predominio en flanco derecho, que aumenta tras las ingestas y la movilización del tronco. Refiere febrícula que cede con paracetamol. No presenta sintomatología digestiva acompañante.

Como antecedente importante, el paciente consulta hace un mes en otro centro por clínica de dolor abdominal en el flanco izquierdo, donde se realiza estudio TC abdominal, diagnosticándose de infarto omental en espacio inframesocólico izquierdo, y siendo dado de alta con tratamiento antiinflamatorio.

Ante la sospecha de complicaciones asociadas al infarto omental diagnosticado previamente, nos solicitan estudio TC abdominal.

En este estudio, se observa una clara mejoría radiológica del área de infarto omental en hemiabdomen izquierdo visualizada en el estudio previo. Sin embargo, se identifica la aparición de una nueva área de infarto omental en el flanco derecho, no presente previamente.

DISCUSIÓN

El infarto omental es una causa infrecuente de abdomen agudo, que resulta del compromiso vascular del omento mayor.

Clínicamente se presenta como dolor abdominal de instauración aguda, normalmente en fosa ilíaca/flanco derechos, sin fiebre ni síntomas gastrointestinales acompañantes. Es característica la presentación en pacientes jóvenes y sanos (como en este caso), y típica de maratonistas, a causa del bajo flujo sanguíneo omental.

Etiológicamente, puede ser:

- Primario: por compromiso vascular, normalmente a lo largo del eje derecho del omento mayor, donde el aporte arterial es más precario. En estos casos puede estar asociado a torsión (presentando “signo del remolino”).

- Secundario a: cirugía, trauma abdominal, inflamación omental.

Radiológicamente se presenta:

- Ultrasonido: área focal de hiperecogenicidad en la grasa omental.

- TAC: trabeculación focal de la grasa con presencia de un halo hiperintenso. Presentará “signo del remolino” si hay una torsión asociada, debido a la disposición arremolinada de los vasos responsables del aporte vascular de la región afectada.

Esta entidad es autolimitada y se trata conservadoramente. A veces, puede complicarse formando abscesos que podrían requerir cirugía o drenaje percutáneo. De ahí que en nuestro caso solicitaran el estudio TC.

El diagnóstico diferencial principalmente se tendría que realizar con la apendicitis epiploica en este caso. Sin embargo, esta se presenta como áreas de menor tamaño de trabeculación grasa (el infarto suele ser mayor de 5 cm), con una región central ovoidea de grasa preservada, y un punto central hiperdenso correspondiente al vaso trombosado.

La rareza de este caso reside en que, tratándose el infarto omental de una patología infrecuente, se presente en el mismo paciente separada cronológicamente por menos de un mes entre ambos episodios. Y que además, se manifieste en dos localizaciones distintas sin identificarse una causa patológica previa que lo explique.

CONCLUSIÓN

Si bien el infarto omental es una causa infrecuente de abdomen agudo, es necesario tenerla en cuenta en el diagnóstico diferencial, sobre todo en pacientes jóvenes y sanos.

La relevancia de este caso reside en que un mismo paciente presentara dos infartos omentales, separados cronológicamente por menos de un mes, y sin aparente causa que lo justificara.

Cabe tener en cuenta además, que si bien estos suelen resolverse con tratamiento conservador, es posible que se compliquen con la formación de abscesos.

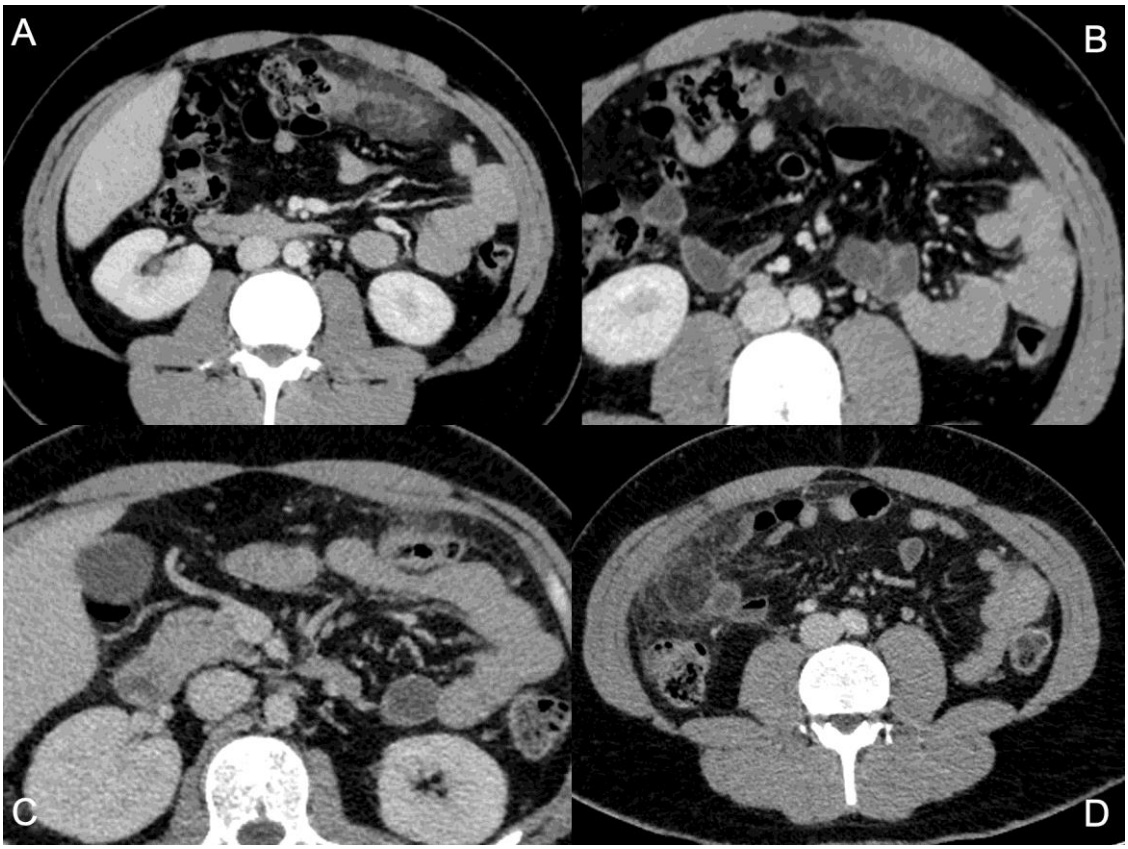

A y B. Estudio TC realizado un mes antes de la exploración actual, en el que se observa una trabeculación de la grasa omental en espacio inframesocólico izquierdo, en relación al colon transverso. C y D. Estudio TC realizado en nuestro centro. En C se observa una práctica resolución de los hallazgos radiológicos identificados en el estudio previo (A y B) a nivel del flanco izquierdo. En D, aparición de una nueva área de infarto omental en el flanco derecho.

BIBLIOGRAFÍA

Kamaya A, Federle MP, Desser TS. Imaging manifestations of abdominal fat necrosis and its mimics. Radiographics. 2011;31:2021-34. doi:10.1148/rg.317115046