Caso	(438) Endometriosis pélvica como causa de patología urológica urgente.
Autores	Luis Martinez Camblor, Pablo Noriega Menéndez. Rubén Darío Viveros Vargas. Marina Da Silva Torres. Juan Calvo Blanco. Rafael Menéndez De Llano Ortega.
Centro	Hospital Universitario Central De Asturias

EXPOSICIÓN DEL CASO

Mujer de 41 años sin antecedentes de interés salvo seguimiento ginecológico por dolor menstrual. No cirugías previas.

Acude al servicio de urgencias por dolor tipo cólico en región lumbar derecha y en fosa ilíaca derecha (FID) de dos días de evolución. Refiere un episodio similar hace un mes, coincidente con la última menstruación. Niega fiebre ni síndrome miccional. En la exploración física el abdomen es blando, depresible, doloroso a la palpación profunda en FID, con maniobra de puño-percusión negativa. Temperatura, TA y FC normales. Analítica con elevación de la Creatinina (1,6). Análisis de orina normal.

Se realiza ecografía abdominopélvica urgente en la que se observa una ureterohidronefrosis derecha, con uréter dilatado hasta el cruce con los vasos iliacos (sin visualizar causa) y riñón de aspecto normal.

Se realiza TC abdominal urgente en el que se observa un cambio de calibro brusco del uréter en FID asociado a un engrosamiento del ligamento úterosacro. No hay litiasis renales, ureterales ni vesicales.

Se realiza RM pélvica preferente que muestra un engrosamiento del ligamento úterosacro que atrapa el uréter y un implante hemorrágico (foco hiperintenso en secuencia T1) que sugieren endometriosis pélvica profunda.

Se realizó laparoscopia confirmando el hallazgo y liberando el uréter.

DISCUSIÓN

La endometriosis se define como la presencia de tejido endometrial en localización ectópica, fuera de la cavidad uterina. Es frecuente en mujeres en edad fértil, a veces asintomática, pero puede ser causa de infertilidad y de dolor pélvico.

Hay tres formas de presentación: la endometriosis superficial (peritoneal) los endometriomas y la endometriosis pelviana profunda. La afectación del miometrio se denomina adenomiosis y puede ser focal o difusa.

En ocasiones la localización de los implantes endometriósicos o la propia endometriosis pélvica profunda pueden ocasionar un cuadro clínico urgente, un cólico nefrítico (si como en este caso atrapa el uréter) un cuadro de oclusión / suboclusión intestinal (si hay implantes intestinales) o incluso un derrame pleural o neumotórax (si afecta a la pleura).

En la ecografía los endometriomas se visualizan como lesiones quísticas uniloculares con ecos internos y refuerzo acústico (apariencia de quistes de chocolate).

En RM es típico el engrosamiento del ligamento úterosacro y los implantes hemorrágicos como hallazgo de endometriosis profunda. Por último, los endometriomas se visualizan en RM como lesiones quísticas hemorrágicas (hiperintensas en T1).

El diagnóstico diferencial, en ausencia de antecedentes quirúrgicos, podría incluir la carcinomatosis peritoneal en el caso de la endometriosis profunda y lesiones ováricas como quistes dermoides o quistes hemorrágicos en el caso de los endometriomas.

La laparoscopia se considera el patrón oro para la localización de los implantes peritoneales y el tratamiento de las posibles complicaciones.

CONCLUSIÓN

La endometriosis es una enfermedad ginecológica crónica caracterizada por la presencia de tejido endometrial fuera de la cavidad uterina.

En urgencias, ante una mujer jóven con cólico renal y ureterohidronefrosis en pruebas de imagen, en la que no vemos causa obstructiva, debemos indagar en los antecedente ginecológicos y valorar realizar pruebas complementarias pensando en esta patología.

Es fundamental tener en mente la endometriosis en mujeres jóvenes, sobre todo si ya están diagnosticadas, ya que en función de su localización puede dar un cuadro clínico urgente que simule al de otras enfermedades urológicas, digestivas o torácicas entre otras.

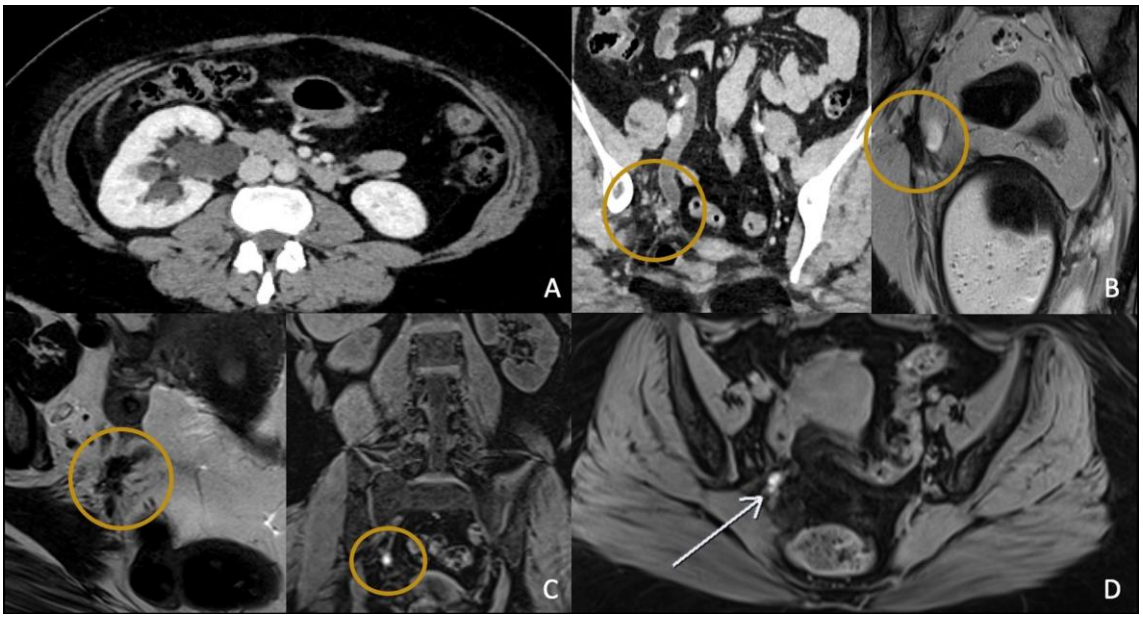

A: TC abdominal con CIV en fase portal que muestra una dilatación pielocalicial derecha. B: TC abdominal con CIV en fase portal con dilatación ureteral derecha y cambio brusco de calibre en FID por un tejido de plano blando ligeramente captante (izquierda); mismo corte en secuencia T2 fse coronal que muestra el atrapamiento ureteral por un tejido fibroso, de baja señal (derecha). C: mismo hallazgo que en B en plano axial (izquierda); secuencia T1 Dixon muestra un foco hperintenso, hemorrrágico, en el interior del tejido fibroso (derecha). D: mismo hallazgo que en C en plano axial.

BIBLIOGRAFÍA

- Woodward PJ, Sohaey R, Mezzetti TP. Endometriosis: radiologic-pathologic correlation. Radiographics. 21 (1): 193-216.- Olive DL, Schwartz LB. Endometriosis. N. Engl. J. Med. 1993;328 (24): 1759-69.

- Gougoutas CA, Siegelman ES, Hunt J et-al. Pelvic endometriosis: various manifestations and MR imaging findings. AJR Am J Roentgenol. 2000;175 (2): 353-8.