Caso	(441) Neumatosis portal, ¿la consideramos siempre como un signo ominoso?
Autores	Gloria Pérez Hernández, Maximiliano Suazo Aravena, Juana María Plasencia Martínez, Carmen Trejo Gallego, Ignacio Herves Escobedo, Nuria Isabel Casado Alarcón, Ana Barceló Cárceles.
Centro	Hospital General Universitario Morales Meseguer, Murcia.

EXPOSICIÓN DEL CASO

Varón de 78 años que fue intervenido hace 20 días de una neoplasia de recto con anastomosis colorrectal e ileostomía de protección, que presentó un postoperatorio tórpido con desarrollo de íleo adinámico. Consulta en el Servicio de Urgencias por vómitos, y en la analítica muestra un deterioro de la función renal con neutrofilia. A la exploración destaca un abdomen distendido y doloroso en hipogastrio.

En radiografía simple de abdomen realizada se observa una dilatación gástrica sugestiva de gastroparesia y una leve distensión de asas de intestino delgado. Ante la sintomatología y los hallazgos de imagen, se coloca una SNG, y se solicita TC de abdomen y pelvis con contraste rectal para descartar fuga de la anastomosis como primera sospecha diagnóstica.

En las imágenes de TC se comprueba que no hay signos de dehiscencia de la anastomosis colorrectal. Sin embargo, destaca la presencia de imágenes tubulares de densidad gas en la periferia de ambos lóbulos hepáticos, compatibles con neumatosis portal, y gas en la luz en los vasos venosos perigástricos. La presencia de gas en la vena porta y en los vasos perigástricos podría estar justificada en el contexto de una distensión gástrica previa, ya resuelta tras la colocación de SNG.

DISCUSIÓN

El gas venoso portal o neumatosis portal se define como la acumulación de gas en la vena porta y sus ramas. Las causas se pueden dividir según la edad del paciente:

En los niños puede deberse al cateterismo de la vena umbilical, a una enterocolitis necrotizante, a una gastroenteritis neonatal, a una eritroblastosis fetal o como hallazgo postoperatorio en cirugía de corrección intestinal.

En los adultos las causas incluyen las alteraciones de la pared intestinal (isquemia mesentérica como causa más frecuente, carcinoma colorrectal necrótico o ulcerado, enfermedad inflamatoria intestinal y úlcera péptica perforada), distensión de la luz intestinal (dilataciones gastrointestinales iatrogénicas, íleo paralítico u obstrucción intestinal mecánica, dilatación gástrica aguda y barotrauma), sepsis intraabdominal (diverticulitis, colitis infecciosa, colecistitis, colangitis, apendicitis, pancreatitis hemorrágica y absceso pélvico) y otras causas con mecanismo desconocido (neumatosis intestinal, EPOC, uso de corticosteroides, diabetes, diarrea y la reanimación cardiopulmonar).

La neumatosis portal por radiografía simple de abdomen se manifiesta como áreas radiolucentes de aspecto ramificado proyectadas sobre el hígado o en los vasos que se dirigen hacia el hígado.

En la TC, el gas venoso portal se manifiesta como áreas tubulares de atenuación disminuida en el hígado (predominantemente en el lóbulo hepático izquierdo), en la vena porta o en sus afluentes.

Por lo general, en la neumatosis portal el gas hepático es periférico, lo que ayuda a diferenciarlo de un gas de localización más central típico de la neumobilia. Esto se debe a que el gas en el sistema venoso portal se dirige hacia la periferia del hígado favorecido por el flujo sanguíneo centrífugo, mientras que el gas en el árbol biliar difunde de forma centrípeta, con mayor acumulación en el centro.

Cuando se sospechen causas no amenazantes para la vida del paciente, se recomienda el seguimiento por imagen (TC) para comprobar su resolución.

CONCLUSIÓN

Aunque tradicionalmente se ha considerado que la presencia de gas venoso portal es un signo ominoso, cada vez se reconoce más en una amplia variedad de afecciones, muchas de las cuales no conllevan riesgos tan altos de mortalidad o morbilidad.

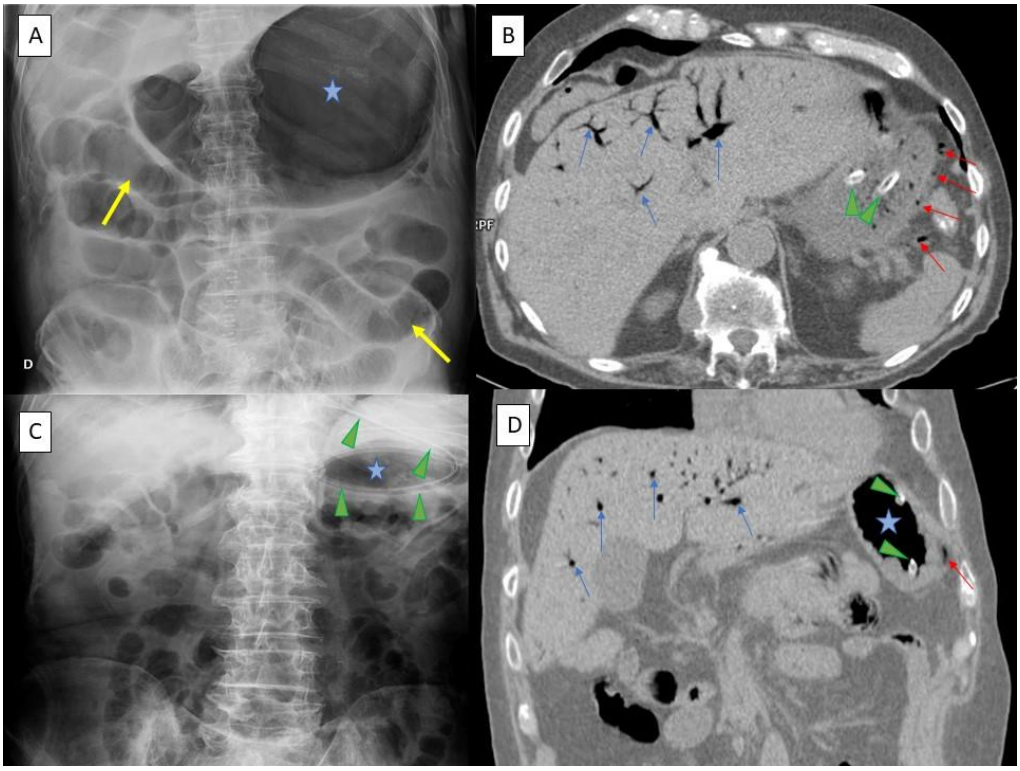

Dilatación gástrica como causa de neumatosis portal y de vasos venosos perigástricos. Paciente de 78 años que consulta en Urgencias por una clínica de vómitos. Se realiza una radiografía de abdomen simple (A), en la que se demuestra una dilatación gástrica (estrella azul) y una distensión de asas de intestino delgado (flechas amarillas). Se solicita un TC de abdomen y pelvis simple (B, axial y D, coronal) como prueba complementaria, en la que destaca la presencia de gas en la periferia de ambos lóbulos hepáticos, compatible con neumatosis portal (flechas azules) y gas en los vasos venosos perigástricos de la curvatura mayor (flechas rojas). Tanto en las imágenes de TC como en la radiografía simple de control realizada (C) se pone de manifiesto la resolución de la distensión gástrica (estrellas azules) tras la colocación de SNG (puntas de flecha verdes).

BIBLIOGRAFÍA

1. Liang KW, Huang HH, Tyan YS. Hepatic Portal Venous Gas: Review of Ultrasonographic Findings and the Use of the "Meteor Shower" Sign to Diagnose It. Ultrasound Q. 2018;34(4):268-271. doi: 10.1097/RUQ.0000000000000376.

2. Dibra R, Picciariello A, Trigiante G. Pneumatosis Intestinalis and Hepatic Portal Venous Gas: Watch and Wait or Emergency Surgery? A Case Report and Literature Review. Am J Case Rep. 2020;21:e923831. doi: 10.12659/AJCR.923831.

3. McElvanna K, Campbell A, Diamond T. Hepatic portal venous gas--three non-fatal cases and review of the literature. Ulster Med J. 2012;81(2):74-8.

4. Sebastià C, Quiroga S, Espin E. Portomesenteric Vein Gas: Pathologic Mechanisms, CT Findings, and Prognosis. RadioGraphics 2000; 20:1213-1224. doi: 10.1148/radiographics.20.5.g00se011213.