Caso	(447) Infección fúngica invasiva. Vital sospecharlo para diagnosticarlo
Autores	Eugenio Ruiz González, Nuria Serra Serra, Julia Oliva Lozano, Ana Llamas Álvarez, Maria Santos Urios, Ana Carolina Da Silva Antunes
Centro	Hospital General Universitario De Alicante

EXPOSICIÓN DEL CASO

Se expone el caso de una mujer de 67 años diagnosticada de Leucemia Aguda Mieloide con aplasia, que en el día +24 tras tratamiento quimioterápico presenta fiebre, sin foco y sin otra clínica asociada. Se realiza TC toraco-abdominal en el que se observa a nivel torácico una lesión pseudonodular, milimétrica, con un fino halo en vidrio deslustrado periférico y con pequeña afectación de la pequeña vía aérea.

Ante la sospecha de infección fúngica se inicia tratamiento con anfotericina B tras el cual la paciente presenta leve empeoramiento (MEG y dolor costal).

Se realiza TC torácico de control a los 4 días en el que se observa marcado empeoramiento radiológico identificándose una consolidación con broncograma aéreo, componente de atelectasia y vidrio deslustrado periférico, así como otros focos de consolidación con vidrio deslustrado periférico.

Se realiza BAL en el que se detecta Aspergillus por lo que se mantiene tratamiento antifúngico.

Posteriormente la paciente presenta mejoría clínica, siendo dada de alta con tratamiento domiciliario.

En TC control, tras un mes, se observa disminución de consolidación/atelectasia con pequeña cavitación en su interior

En siguientes TC de control persiste pequeña consolidación en segmento 6 izquierdo, de base pleural y morfología triangular, con broncograma aéreo, sin componente de cavitación.

DISCUSIÓN

En un paciente inmunodeprimido con clínica infecciosa es importante recordar que uno de los focos más probables es el respiratorio, siendo el TC torácico la prueba de imagen de elección, dado que la radiografía de tórax no es suficiente para descartar enfermedad

Junto con la imagen, debemos conocer el contexto clínico y epidemiológico del paciente, la naturaleza del defecto inmunológico, su duración y severidad.

En este caso, se trataba de una paciente con una neoplasia hematológica, que ha generado una aplasia a los 24 días del tratamiento, es decir el período aplásico precoz.

En estos casos la principal etiología de las infecciones pulmonares son los hongos, concretamente Aspergillus.

El aspergillus puede tener una invasión respiratoria o, más frecuentemente, angioinvasiva.

El primer TC demuestra una lesión tenue pseudonodular/consolidada, rodeada de un halo en vidrio deslustrado que aparentemente no es un hallazgo que pueda traducir una afectación muy avanzada, y con el que podríamos pensar como primeras posibilidades diagnosticas una infección fúngica invasiva o un adenocarcinoma de crecimiento lepídico.

Dado el contexto clínico de la paciente gana relevancia la sospecha de una infección fúngica.

En este caso se trata de una aspergillosis angioinvasiva en la que, los hallazgos se traducen en una zona central de necrosis por coagulación (nódulo/consolidación) y un rodete de hemorragia pulmonar (halo en vidrio deslustrado).

Es vital señalar este diagnóstico pues cómo se ve en el segundo TC, realizado a los 4 días, se ha producido un empeoramiento, apreciándose el crecimiento de la consolidación, con broncograma aéreo y componente de atelectasia.

Tras administrar tratamiento antifúngico el tercer TC, realizado un mes posterior, muestra una evidente mejoría radiológica, con significativa reducción de tamaño de la consolidación pulmonar, la cual presenta una pequeña cavitación en su interior. Esta cavitación, es un hallazgo favorable, que indica que los neutrófilos comienzan a recuperarse.

En el cuarto TC, la consolidación prácticamente ha desaparecido, existiendo una pequeña lesión residual.

CONCLUSIÓN

En presencia de un paciente inmunodeprimido con clínica infecciosa, debemos sospechar un origen respiratorio de la misma y, saber la importancia del contexto epidemiológico y clínico del paciente. ya que en función de su déficit inmunológico y su contexto habrá unos microorganismos más sospechosos.

Al ver un hallazgo en un TC torácico, por muy leve que sea, hay que lanzar la posibilidad diagnóstica de una infección fúngica, dada la rápida evolución que esta puede tener, y lo necesario que se hace el tratamiento médico precoz.

Hallazgos como una lesión nodular/consolidación con halo en vidrio deslustrado (“signo del halo”) debe hacernos sospechar una aspergillosis angioinvasiva aunque este es un signo constante pero no específico.

Evolutivamente la cavitación del nódulo traduce una respuesta favorable de la enfermedad, y nos traduce la consecuencia de la angioinvasión del hongo que genera un área de tejido infartado.

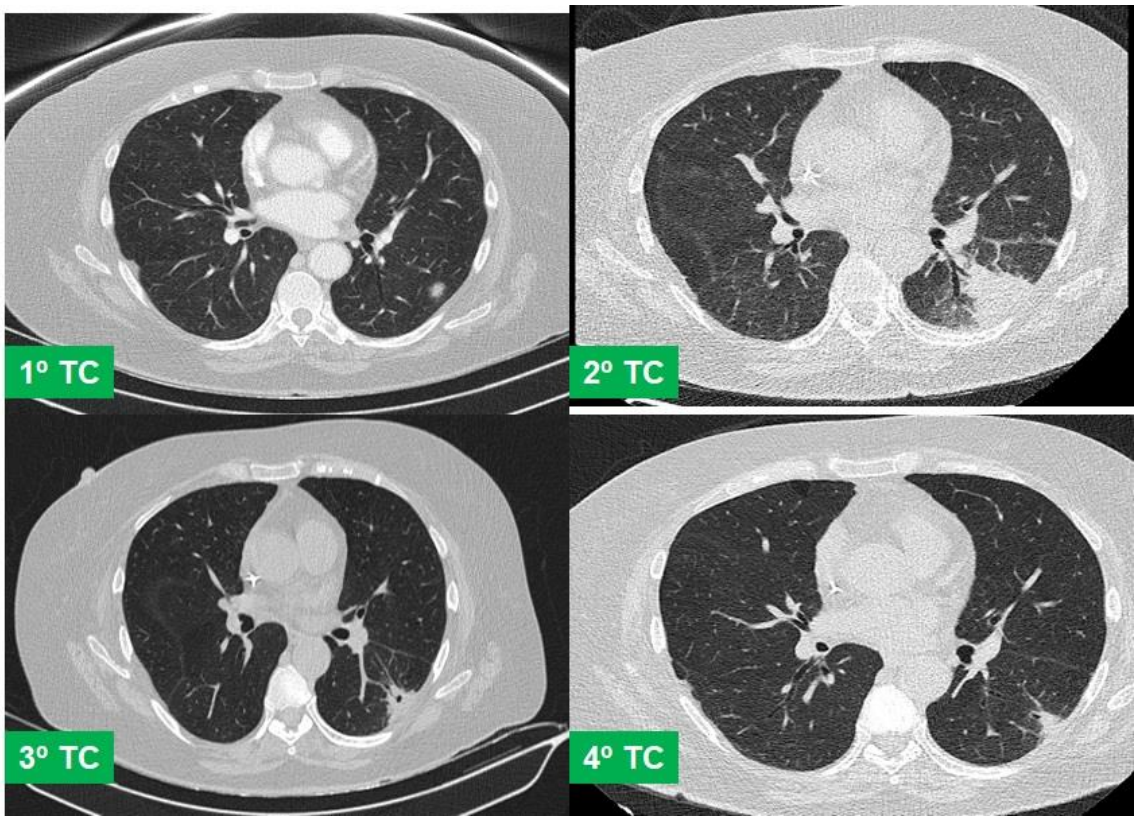

Imágen con 4 TC, divididos por cronología: 1º TC pequeña lesión pseudonodular/consolidación con halo periférico en vidrio deslustrado. 2º TC consolidación de mayor tamaño con broncograma aéreo, componente de atelectasia y vidrio deslustrado periférico en el segmento VI izquierdo. 3º TC Consolidación de morfología triangular con cavitación en su interior, en segmento VI izquierdo. 4º TC lesión pulmonar residual en segmento VI de LII

BIBLIOGRAFÍA

1. Cadena J, Thompson GR 3rd, Patterson TF. Invasive Aspergillosis: Current Strategies for Diagnosis and Management. Infect Dis Clin North Am. 2016 Mar;30(1):125-42. doi: 10.1016/j.idc.2015.10.015. PMID: 26897064;

2. Blanchard E, Gabriel F, Jeanne-Leroyer C, Servant V, Dumas PY. Aspergillose pulmonaire invasive [Invasive pulmonary aspergillosis]. Rev Mal Respir. 2018 Feb;35(2):171-187. French. doi: 10.1016/j.rmr.2018.01.002. Epub 2018 Feb 23. PMID: 29478757.

3. Alves GR, Marchiori E, Irion K, Nin CS, Watte G, Pasqualotto AC, Severo LC, Hochhegger B. The halo sign: HRCT findings in 85 patients. J Bras Pneumol. 2016 Nov-Dec;42(6):435-439. doi: 10.1590/S1806-37562015000000029. PMID: 28117474; PMCID: PMC5344092.