Caso	(452) Hallazgos en TC de la fístula carótido-cavernosa
Autores	Mirtha María, Alicia Cuenca Zarzuela, Natividad Peña Rodríguez, Patricia Viloria Alonso, Jimena María Pedrosa Arroyo, Xavi Leunda Ayastuy
Centro	Hospital Universitario De Burgos

EXPOSICIÓN DEL CASO

Varón de 82 años con antecedentes de apnea obstructiva del sueño y enfermedad ósea de Paget. Acude al servicio de urgencias porque desde hace varios días viene presentando enrojecimiento conjuntival, visión doble del ojo derecho y soplo pulsátil intermitente retroauricular derecho. Tres días antes había consultado a oftalmólogo privado por enrojecimiento conjuntival y palpebral del ojo derecho siendo diagnosticado de celulitis orbitaria, indicándose tratamiento médico. Valorado por oftalmólogo de guardia existía al examen ptosis palpebral, quemosis conjuntival, ingurgitación de vasos epiesclerales, disminución de la agudeza visual, limitación a la supra e infraversión y abducción con diplopía a la mirada inferior y PIO de 32 mmHg del ojo derecho. Se solicita al servicio de Radiología angioTC de troncos supraaórticos por la sospecha de fístula carótido-cavernosa (FCC), en el estudio se identifica tenue realce del seno cavernoso en fase precoz, vena oftálmica superior derecha aumentada de calibre y leve exoftalmo derecho, dudoso engrosamiento de músculo recto superior comparativamente con el lado contralateral, hallazgos radiológicos que sugieren probable fístula carótido-cavernosa derecha. Se completa estudio con angiografía cerebral confirmándose la sospecha diagnóstica de FCC derecha con comunicación indirecta de ramas de ambas carótidas internas y se procede a la embolización de la misma.

DISCUSIÓN

La fístula carótido-cavernosa es una comunicación directa anómala entre las arterias carótidas y el seno cavernoso generando un shunt arteriovenoso patológico, bien directamente o bien por ramas intradurales de las arterias carótida interna o externa. Como consecuencia se produce transmisión de la presión arterial hacia la vena oftálmica superior, originando los signos y síntomas típicos de dicha patología.

Se clasifican según Barrow y Cols, según los hallazgos angiográficos en dos grupos: fístulas carótido-cavernosas directas o tipo A y las indirectas o durales (tipo B-C-D)

Las fístulas directas o de alto flujo se producen por la ruptura de la arteria carótida interna en el interior del seno cavernoso. Presentan un debut clínico dramático y

se producen frecuentemente tras un traumatismo o por una ruptura aneurismática de la misma.

Las de bajo flujo o indirectas se producen por la ruptura, generalmente espontánea, de ramas de pequeño calibre de la arteria carótida interna o externa y el seno cavernoso. Clínicamente indolentes, se presentan más frecuentemente en mujeres perimenopaúsicas. Se atribuyen a múltiples causas entre las que se encuentran anomalías congénitas, hipertensión venosa espontánea por trombosis,

arteriosclerosis, enfermedades del colágeno, arteritis sifilítica y daño vascular iatrogénico.

A su vez se dividen en: tipo B (ramas meníngeas de la arteria carótida interna), tipo C (ramas meníngeas de la arteria carótida externa) y tipo D (ramas de ambas arterias).

Los avances en TC permiten que se utilice como técnica de primera elección, pero no tiene la resolución suficiente para determinar con exactitud la localización ni caracterización de la fístula por lo que resulta necesario una angioresonancia magnética con gadolinio o incluso una angiografía convencional para el diagnóstico definitivo de la misma.

CONCLUSIÓN

Es importante conocer e identificar los hallazgos típicos de la fístula carótido-cavernosa, sobre todo en TC, porque es la técnica que generalmente se utiliza para el diagnóstico inicial de la misma y también porque el diagnóstico diferencial hay que realizarlo con numerosos procesos capaces de provocar desplazamiento del globo ocular.

La clasificación en fístula de alto o bajo flujo es importante al momento de tomar una conducta terapéutica, debido a que se sabe que más de 50% de las fístulas de bajo flujo se resuelven espontáneamente, siendo en estos casos la observación la conducta lógica a seguir; en cambio, las de alto flujo requieren de una conducta más agresiva, mediante la embolización vía catéteres intravasculares, por lo que el gold standard en el diagnóstico lo constituye la arteriografía cerebral.

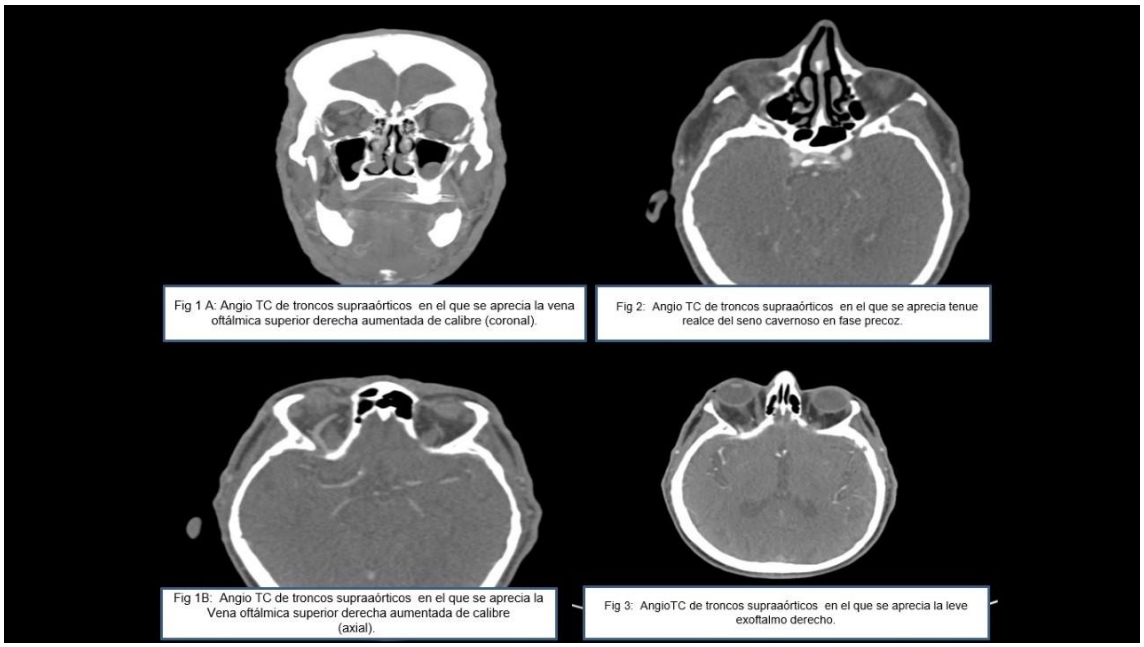

Fig 1 A: Angio TC de troncos supraaórticos en el que se aprecia la vena oftálmica superior derecha aumentada de calibre (coronal).

Fig 2: Angio TC de troncos supraaórticos en el que se aprecia tenue realce del seno cavernoso en fase precoz.

Fig 1B: Angio TC de troncos supraaórticos en el que se aprecia la Vena oftálmica superior derecha aumentada de calibre (axial).

Fig 3: AngioTC de troncos supraaórticos en el que se aprecia la leve exoftalmo derecho.

BIBLIOGRAFÍA

- V. Navarro Aguilar, M. L. Parra Gordo, C. Aboud Llopis, J. L. Camacho Alcazar, M. Sánchez Fuster, F. Aparici Robles. Diagnóstico y tratamiento de las fístulas carótido-cavernosas.. Valencia/ES, Madrid/ES. https://dx.doi.org/10.1594/seram2014/S-0128.

- Leda Fernández Cué, Claudio E. Scherle Matamoros, Dannys Rivero Rodriguez, Jesús Pérez Nellar. Fístula carótido cavernosa. Utilidad del ulktrasonido doppler en el diagnóstico. Rev. Ecuat. Neurol. Vol 27 Nº 2, 2018.

- Lee JY, Jung C, Ihn YK, Kim DJ, Seong SO, Kwon BJ. Multidetector CT angiography in the diagnosis and classification of carotid-cavernous fistula. (2016) Clinical radiology. 71 (1): e64-71. doi:10.1016/j.crad.2015.10.018 - Pubmed.

- Ankit Pansara, James Michael Milburn, Michael Perry and Barrett Eubanks. Transorbital Coil Embolization of a Carotid Cavernous Fistula. Ochsner Journal September 2013, 13 (3) 295-297.