Caso	(477) Hidrocefalia secundaria a neurocisticercosis intraventricular
Autores	Inés Alonso, Carlota García De Andoin, Estíbaliz Onís, Martín Sáenz, Irene Díaz, José María Asensi
Centro	Hospital De Basurto

EXPOSICIÓN DEL CASO

Mujer de 35 años, natural de Bolivia que acudió al Servicio de Urgencias refiriendo cefalea frontal intensa desde hacía 24h, acompañada de náuseas y vómitos. También presentaba debilidad y parestesias en extremidades izquierdas y mareo sin giro de objetos. En la exploración neurológica presentaba también marcha inestable con lateralización a la izquierda. Ante esta clínica se solicitó una TC craneal en la que se objetivó una lesión quística intraventricular en VL derecho, que presentaba una pequeña calcificación excéntrica y una pared que realzaba en anillo tras la administración de contraste intravenoso. La lesión condicionaba una importante hidrocefalia unilateral del VL derecho con desplazamiento del cuerpo calloso hacia la izquierda, sin desplazamiento de otras estructuras de línea media. Se realizó una RM en la que se detectó el escólex en el interior de la lesión quística y con estos hallazgos se llegó al diagnóstico de neurocisticercosis intraventricular, que fue apoyado además por una serología positiva. La paciente fue intervenida y actualmente se encuentra asintomática.

DISCUSIÓN

La neurocisticercosis es la parasitosis cerebral más frecuente y es endémica en Sudamérica, África y Asia y está causada por la Taenia Solium. Existen tres formas principales de presentación: parenquimatosa, subaracnoidea e interventricular, siendo ésta última la menos frecuente y la que se asocia con un peor pronóstico. En la forma intraventricular, la larva atraviesa los plexos coroideos y alcanza el sistema ventricular. En la mayoría de los casos la lesión es única y su localización más habitual es el 4º ventrículo.

Los cisticercos intraventriculares pueden obstruir la circulación del LCR y/o desencadenar ependimitis dando lugar a hidrocefalia. La forma de presentación más habitual es precisamente con clínica de hidrocefalia aguda, con síntomas como cefalea, náuseas, vómitos, mareo, disminución de agudeza visual o alteración de la conducta. En la forma parenquimatosa en cambio, las crisis convulsivas son el síntoma más frecuente.

El diagnóstico se realiza principalmente mediante técnicas de neuroimagen y las pruebas serológicas pueden apoyar el diagnóstico. La TC es más sensible para la detección de lesiones intraparenquimatosas calcificadas que la RM, sin embargo, ésta última ha demostrado ser mejor que la TC para el diagnóstico de la forma intraventricular de la neurocisticercosis, ya que permite una mejor visualización de la lesión quística intraventricular con el escólex en su interior. Los hallazgos en neuroimagen varían según la fase del cisticerco y la reacción del huésped. En nuestro caso se trataba de una fase coloidal en la que los hallazgos consisten en lesiones quísticas con pared gruesa que realza en anillo tras la administración de

contraste, que pueden presentar pequeñas calcificaciones, y tienen un escólex en su interior, visualizado como nódulo hiperintenso en secuencias FLAIR. En el diagnóstico diferencial de las lesiones con realce en anillo se deben tener en cuenta abscesos, tuberculomas o neoplasias, sin embargo, la visualización del escólex es diagnóstica. El tratamiento de elección de la neurocisticercosis intraventricular es la extirpación quirúrgica y pueden asociarse antiparasitarios tras la cirugía.

CONCLUSIÓN

La neurocisticercosis intraventricular es una forma infrecuente de presentación de esta parasitosis y la clínica habitual suele ser secundaria a hidrocefalia por obstrucción del flujo del LCR. El diagnóstico se realiza principalmente mediante pruebas de neuroimagen como la RM y la TC. Se trata de la forma de neurocisticercosis con peor pronóstico y el tratamiento de elección es la cirugía.

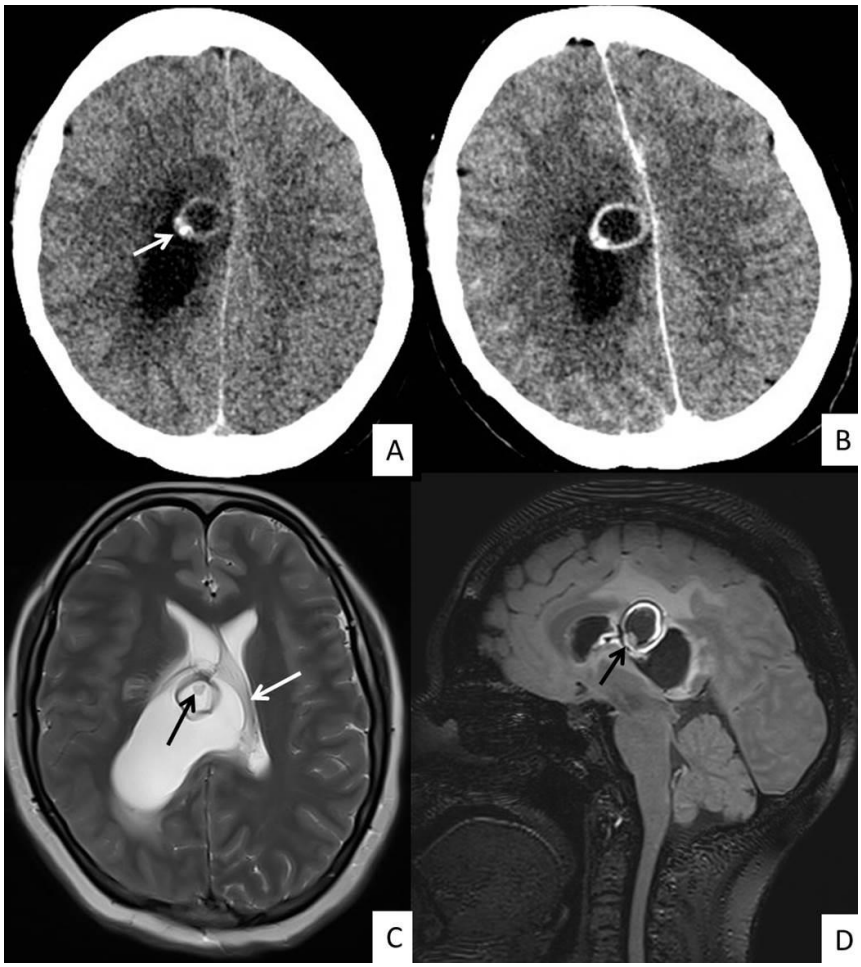

A) Corte axial de TC craneal sin contraste en el que se observa una lesión quística en el interior del VL derecho, con pequeña calcificación en el margen derecho de la lesión (flecha), que condiciona dilatación del VL derecho. B) TC axial con contraste intravenoso, en un corte similar al de la imagen A, en el que se objetiva realce en anillo de la lesión. C) Corte axial de RM en secuencia T2 sin contraste a nivel del cuerpo callosos en el que se puede apreciar la lesión quística en el VL derecho con pequeña imagen nodular en su interior en la porción basal anterior (flecha negra) compatible con el escólex. Importante dilatación ventricular derecha y desplazamiento del cuerpo calloso hacia la izquierda (flecha blanca). Leve edema periventricular derecho. D) Corte sagital de RM en secuencia FLAIR con gadolinio que demuestra la lesión quística intraventricular derecha con lesión nodular hiperintensa con leve realce en su interior, que presentaba restricción de la difusión (no incluido en estas imágenes), que es compatible con escólex (flecha).

BIBLIOGRAFÍA

1. Campbell BR, Reynoso D, and White AC Jr. Intraventricular Neurocysticercosis and Brun's Syndrome: A Review. Journal of Rare Diseases Research and Treatment. (2017) 2(2): 1-5

2. Sánchez L, Abad L, Lozano E, Maldonado G. Neurocisticercosis intraventricular. Presentación de un caso localizado en el tercer ventrículo. Radiología 2002; 44(7) : 309-313

3. Jensen TO, Post JJ. Intraventricular Neurocysticercosis: Presentation, diagnosis and management. Elsevier. Asian Pacific Journal of Tropical Medicine 2016; 9(8): 815-818