Caso	(480) Taponamiento cardíaco secundario a traumatismo penetrante
Autores	Leire Prada, Borja Souto Canteli, Soledad Larburu Zavala, Izkander Arteche Arnaiz, Mikel Elgezabal Gomez, Sara García Balaguer
Centro	H.u. Cruces

EXPOSICIÓN DEL CASO

Varón de 20 años que acude al Servicio de Urgencias tras ser apuñalado en región centrotorácica subesternal.

Se realizó TC toracoabdominopélvico en fases arterial y venosa, donde se identificaba solución de continuidad cutánea en región preesternal a la altura del quinto arco costal anterior en relación con herida penetrante, con enfisema retroesternal. Asimismo, existía derrame pericárdico con un espesor de hasta 16 mm, hiperdenso (hasta 70UH) compatible con hemopericardio. En fase arterial se apreciaba reflujo de contraste venas suprahepáticas, sugestivo de insuficiencia cardíaca derecha asociada. Se visualizaba además una vena cava inferior de una calibre dos veces mayor a la aorta a dicho nivel(39 mm frente a 18 mm respectivamente), y una vena cava superior de calibre simnilar a la aorta ascendente adyacente. El parénquima hepático presentaba una apariencia congestiva con cambios de edema periportal.

Asociaba además derrame pleural derecho.

Se realizó ecocardiograma transtorácico, donde se objetivó derrame pericárdico severo, con vena cava inferior dilatada y fija y colapso telediastólico ligero de cavidades cardiacas derechas, como signos sugestivos de taponamiento cardíaco.

DISCUSIÓN

El taponamiento cardíaco se trata de una condición clínico hemodinámica caracterizada un derrame pericárdico que condiciona un aumento de la presión intrapericárdica, con el consiguiente compromiso de las cavidades cardíacas y disminución de gasto cardíaco. El ecocardiograma es la primera técnica utilizada en pacientes con sospecha de derrame pericárdico, tanto por la información que aporta como por su amplia disponibilidad. No obstante, la TC es una técnica que puede aportar infomación adicional como la composición del derrame en función de la atenuación, valoración de lesiones asociadas etc. Es importante reconocer el espectro de hallazgos en TC que, aunque no son específicos, pueden orientar el diagnóstico, entre los cuales se encuentran los siguientes:

- derrame pericárdico

- aumento de calibre de la vena cava superior: similar o mayor que aorta adyacente

- calibre de vena cava inferior dos veces mayor que la aorta a dicho nivel

- reflujo de contraste a venas suprahepáticas y a vena ácigos

- aplanamiento del contorno anterior cardíaco

- efecto compresivo sobre cavidades cardíacas

- compresión del seno coronario

- aumento de tamaño de venas renales

CONCLUSIÓN

El taponamiento cardíaco se trata de una entidad clínica potencialmente mortal. Si bien la primera técnica de imagen empleada es habitualmente el ecocardiograma, es posible que en algunas situaciones clínicas sea la TC la primera prueba de imagen realizada y por ello es imprescindible conocer aquellos hallazgos que pueden orientar el diagnóstico y favorecer un manejo terapéutico adecuado y precoz.

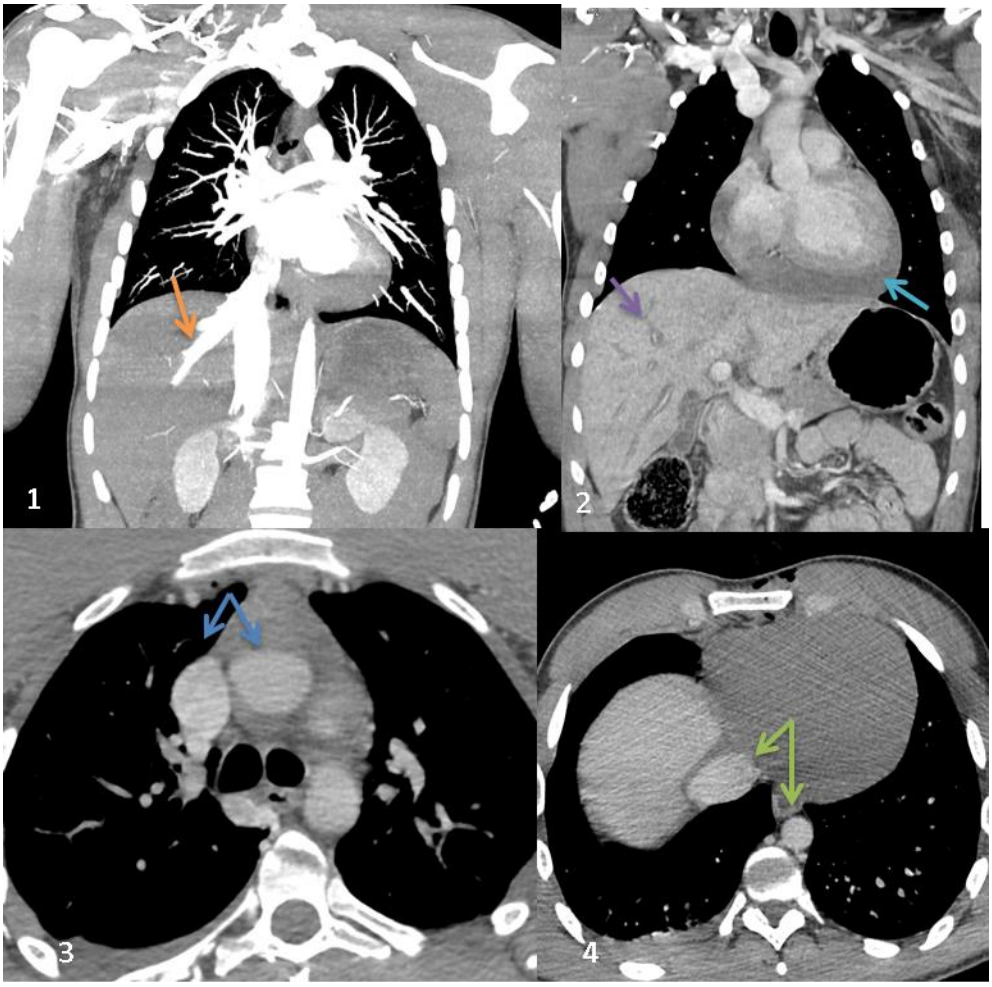

1. Relujo de contraste a venas suprahepáticas en fase arterial (flecha naranja). 2. Derrame pericárdico en cantidad significativa (flecha azul) y edema periportal (flecha morada). 3. Vena cava superior de calibre similar a la aorta inmediatamente adyacente (flechas azules oscuras). 4. Vena cava inferior de calibre dos veces mayor que la aorta a su mismo nivel (flechas verdes). Nótese la presencia de burbujas aéreas de localización periesternal coincidiendo con el trayecto de herida por arma blanca.

BIBLIOGRAFÍA

C. Santiago Restrepo, Diego F. Lemos, Julio A. Lemos, Enrique Velasquez, Lisa Diethelm, Ty A. Ovella, Santiago Martinez, Jorge Carrillo, Rogelio Moncada, Jeffrey S. Klein. Imaging Findings in Cardiac Tamponade with Emphasis on CT. RadioGraphics 2007; 27:1595-1610. https://doi.org/10.1148/rg.276065002