Caso	(488) A proposito de un caso pediátrico en Urgencias.
Autores	Leyla Enamorado Martin, Manuel Pacheco Jiménez, Daniel Moreno Real, Luis Miguel Zurita Segura, Rosa Lepe Vazquez ,natalia Perez Sanchez, Teresa Holgado Carranza
Centro	Hospital Virgen Macarena

EXPOSICIÓN DEL CASO

Paciente de 23 meses que acude por torticolis derecha de 2 meses de evolución. Inicio el cuadro con CVA y dificultad para movilizar el cuello. Refiere desde el 03/05 el paciente ha persistido con dificultad para movilizar el cuello con contractura derecha, además ha presentado picos febriles de hasta 38ºC (sobre todo en relación con manipulación de la zona). Refiere está mas irritable, apático y con perdida de apetito de lo habitual. En la guardería avisaron porque había un hemicuerpo que manejaba peor .Se realiza Tc cráneo y se deriva para estudia a Neurocirugía.TC de Cráneo: Se observa masa de partes blandas en región occipital derechas con extensión al clivus y rinofaringe, con destrucción de las estructura óseas en las regiones descritas, (occipital, temporal (porción mastoidea y clivus), con un diámetro mayor aproximado de 62 mm.

RM de Cráneo: Lesión ósea de aspecto tumoral en hueso occipital derecho extendiéndose al margen posterior del peñasco de difícil filiación dadas sus características (probablemente histiocitosis de células de Langerhans o linfoma). Se aconseja punción biopsia.

TC TORAX-ABD: No se visualizan lesiones

BIOPSIA: Histiocitosis de células de Langerhans

DISCUSIÓN

La enfermedad es más común en la población pediátrica, con un pico de incidencia entre uno y tres años de edad. También hay una predilección masculina.

Una clasificación útil es la siguiente:

Múltiples sistemas de órganos, múltiples sitios involucrados (Enfermedad de Letterer -Swive)

Sistema de un solo órgano, múltiples sitios involucrados (Enfermedad de Hand Schuller-Christian)

Lesión única (Granuloma eosinofilo)

Características Radiológicas.

Las características de las imágenes a menudo no son patognomónicas y generalmente se requieren un diagnóstico tisular para un diagnóstico definitivo. Como la histiocitosis de células de Langerhans puede afectar a la mayoría de los sistemas de órganos, las apariencias radiográficas se analizan por separado

Tratamiento y Pronostico.

Enfermedad unifocal (granuloma eosinofílico):> 95% de supervivencia

Afectación de dos órganos: 75% de supervivencia

Sarcoma de células de Langerhans: 50% de supervivencia

CONCLUSIÓN

La Histocitosis de Células de Langerhans con afectación ósea es una enfermedad poco frecuente con un patrón radiológico de presentación muy variado que puede confundirse con una infección ,una tumoración benigna o maligna. Poder caracterizar las principales manifestaciones clínicas y radiológicas óseas de la enfermedad es de utilidad para enfrentarnos en el diagnóstico diferencial de lesiones óseas en el paciente pediátrico.

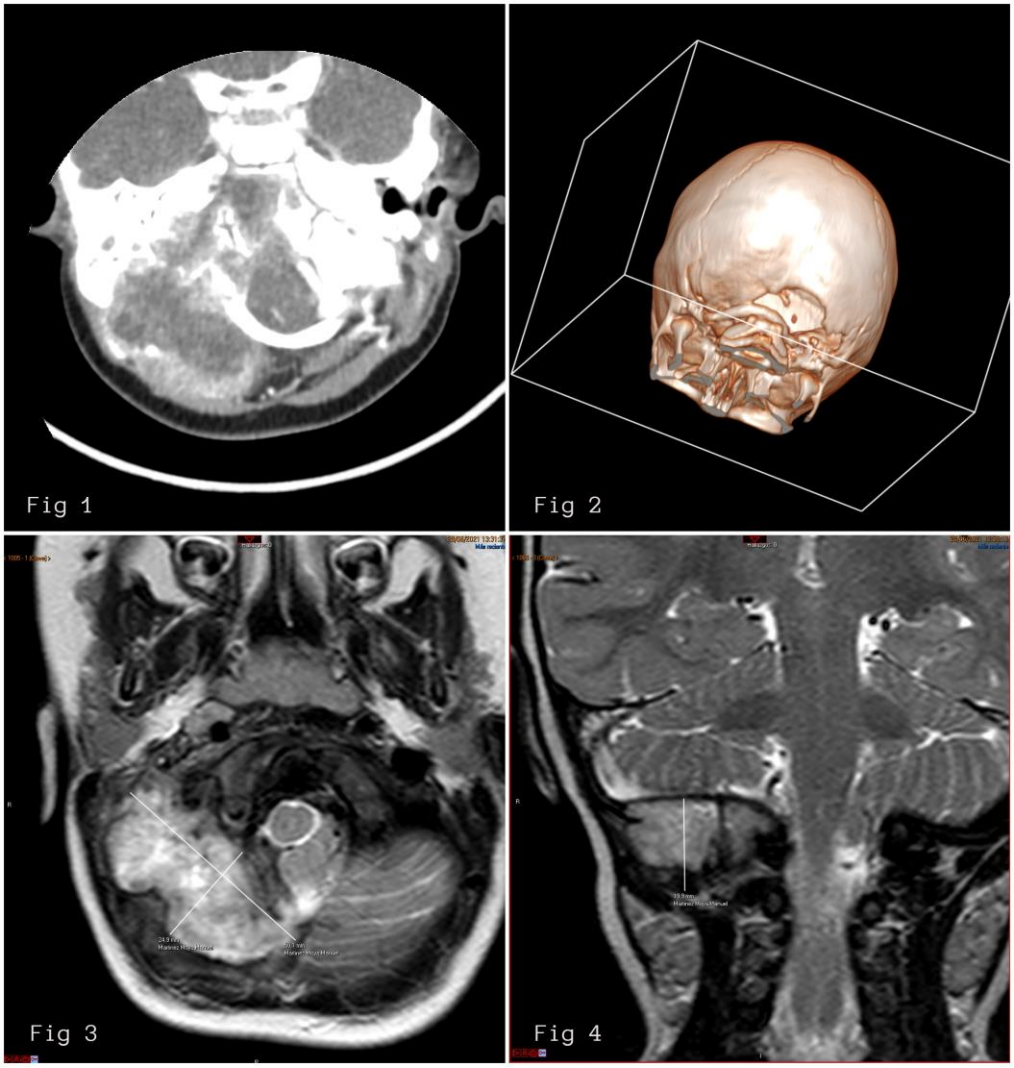

Fig 1. TAC Craneo : Masa de parte blandas en región occipital derecha con destrucción de las estructura óseas occipital, temporal (porción mastoidea y clivus) Fig 2. TC Cráneo 3D destrucción de las estructura óseas occipital, temporal (porción mastoidea y clivus) .Fig 3 y 4 RM cráneo Axial-Coronal. lesión ocupante de espacio ósea de 50 x 25 x 20 mm localizada en el margen lateral del margen derecho e inferior del hueso occipital y extendiéndose y afectando al margen posterior del hueso mastoideo/peñasco derecho; está obliterando al seno sigmoideo y el golfo de la yugular derecha

BIBLIOGRAFÍA

1. Meyer JS, Harty MP, Mahboubi S, et al. Histiocitosis de células de Langerhans: presentación y evolución de hallazgos radiológicos con correlación clínica. Radiographics 1995; 15: 1135-1146.

2. Grois NG, Oración D, Lassmann H; Grupo Cooperativo CNS LCH. Neuropatología en la enfermedad del SNC en la histiocitosis de células de Langerhans.

3. Brain 2005; 829-838 5. Cochrane LA, Prince M, Histiocitosis de células de Clarke K. Langerhans en la población pediátrica: presentación y tratamiento de las manifestaciones de cabeza y cuello. J Otolaryngol 2003; 32: 33-37

4. Malpas JS. Histiocitosis de células de Langerhans en adultos. Hematol Oncol Clin North Am 1998; 12: 259-268