Caso	(490) Aortitis: la "-itis" oculta
Autores	Manuel Sebastian Paez Alvarez, Celia Astor Rodríguez, Esnelly Francismaria Berrios Bonilla, Andrea Calero Ortega, María José Risco Fernández
Centro	Complejo Hospitalario Universitario De Toledo

EXPOSICIÓN DEL CASO

Varón (88 años) intervenido 2 años antes de aneurisma de la aorta abdominal con prótesis aórtica infrarrenal, que había ingresado un mes antes por colecistitis. Acude al servicio de urgencias por lumbalgia de 4 días de evolución, irradiada a flanco derecho.

Se solicita TC abdominopélvica para descartar complicaciones: observamos saco aneurismático con un diámetro máximo de 61 x 66 mm (estable) y la aparición de una imagen pseudonodular de atenuación similar al saco aneurismático, de morfología sacular que contacta ampliamente con el saco aneurismático y parece depender de su vertiente anterior con disposición por fuera de la línea de calcios, de aproximadamente 20 x 27 x 27 mm (AP x TR x CC). Asocia aumento de la trabeculación de la grasa perilesional y pequeñas adenopatías milimétricas. Hallazgos que sugieren aortitis.

Se complementa estudio con PET-TC, en el que se aprecia endoprótesis aórtobi-ilíaca, rodeada de saco aneurismático ubicado a la altura del cuerpo vertebral de L3 hasta L5, con incremento periférico de la actividad metabólica, siendo más acusado en la porción anterior y levemente lateralizado a la izquierda, donde alcanza un SUV máximo de 12.40, rodeada de área de densidad de partes blandas y de rarefacción de la grasa mesentérica, hallazgos sugestivos de aortitis periprotésica.

DISCUSIÓN

Aortitis es un término general que engloba condiciones infecciosas o no infecciosas en las cuales hay una inflamación de la pared aórtica. Estas condiciones inflamatorias tienen diferentes características morfológicas, clínicas y diferentes pronósticos. Las manifestaciones clínicas son usualmente inespecíficas y pueden incluir dolor, fiebre, insuficiencia vascular y niveles elevados de reactantes de fase aguda, así como otras manifestaciones sistémicas. Como resultado, muchas veces la aortitis pasa desapercibida en la valoración inicial de los pacientes con síntomas constitucionales y enfermedades sistémicas.

Hallazgos en TC: Engrosamiento concéntrico de la pared aórtica (imagen en doble anillo) con un anillo interno de bajo realce (íntima) y un anillo externo hipercaptante (capas media y adventicia). Así mismo se pueden observar otros hallazgos asociados como lo son áreas de estenosis, trombosis u oclusión.

La sospecha de infección de un injerto aórtico se hace con cualquier criterio mayor o criterios menores (incluyendo las otras dos categorías; laboratorio o clínico-quirúrgica). Dentro de los criterios radiológicos se encuentran:

MAYORES:

- Líquido periinjerto en TC pasados 3 meses de la cirugía.

- Gas periinjerto pasadas 7 semanas de la cirugía.

- Aumento del volumen del gas periinjerto demostrado en estudios seriados.

MENORES:

Otros hallazgos periaórticos sospechosos: líquido/tejido o gas periprotésicos, expansión del aneurisma, formación de un pseudoaneurisma, engrosamiento focal de un asa de intestino delgado; discitis, osteomielitis; actividad sospechosa en PET-TC con leucocitos radiomarcados.

Diagnostico diferencial:

- Fístula aortoentérica

- Fibrosis retroperitoneal

- Enfermedad por IgG4

CONCLUSIÓN

La aortitis se caracteriza por síntomas poco específicos, lo que conlleva un diagnóstico difícil, como resultado, se puede pasar por alto su sospecha durante el estudio inicial. Es imprescindible una alta sospecha clínica y se requiere de un estudio multidisciplinario que incluye el estudio de imagen mediante TC y PET-TC.

El radiólogo debe estar familiarizado con las características clínicas y los hallazgos de imagen relacionados esta entidad, así como con el diagnóstico diferencial.

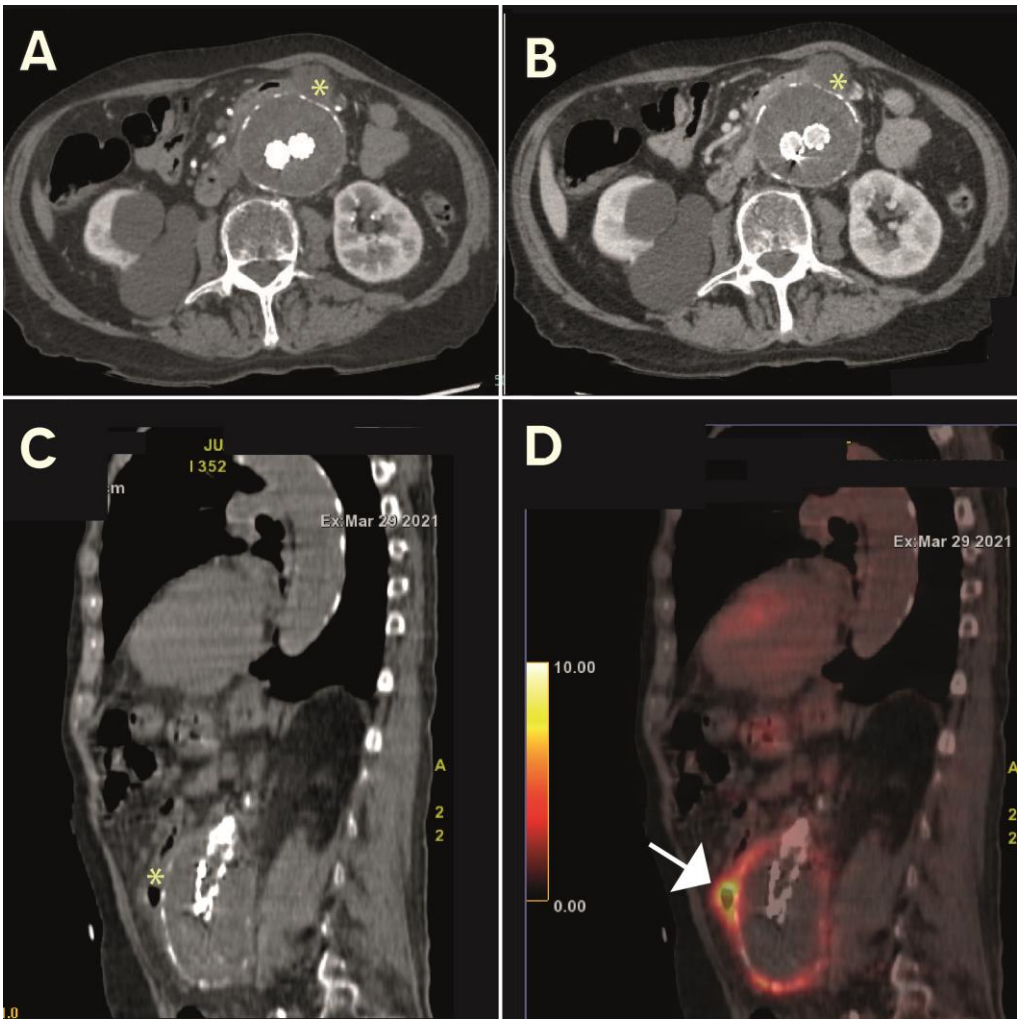

Plano axial en fase arterial (A) y portal (B) de TC y reconstrucción sagital (C y D) de TC y de PET TC, respectivamente dónde se observa formación pseudonodular de atenuación similar al saco aneurismático, y parece depender de su vertiente anterior con disposición por fuera de la línea de calcios (asterisco). Incremento periférico de la actividad metabólica, al mismo nivel (flecha) alcanzando un SUV máximo de 12.40, rodeada de área de densidad de partes blandas y de rarefacción de la grasa mesentérica, hallazgos compatibles con aortitis periprotésica.

BIBLIOGRAFÍA

1. Restrepo CS. Aortitis: imaging spectrum of the infectious and inflammatory conditions of the aorta. RG. 2011; 31:435-451

2. Mathias J et al. Aorto-enteric fistulas: a physiopathological approach and computed tomography diagnosis. Diagnostic and Interventional Imaging. 2012; 93: 840-851

3. Lyons OTA et al. Diagnosis of aortic graft infection: a case definition by the Management of Aortic Graft Infection Collaboration (MAGIC). European Journal of Vascular & Endovascular Surgery. 2016; 52: 758-763.

4. Orton DF et al. Aortic prosthetic graft infections: radiologic manifestations and implications for management. RG. 2000; 20:977-993