Caso	(501) Síndrome de Boerhaave.
Autores	M. Berdejo Alloza, A. Aranaz Murillo, E. Sainza Caballero, B. Domínguez Lagranja, L. Arango Rial Y A. Gonzalvo Gómez
Centro	H. U. Miguel Servet

EXPOSICIÓN DEL CASO

Paciente que acude por dolor dorsal y lumbar de 3 días de evolución, con irradiación a abdomen y sensación de plenitud, con vómitos oscuros en 2 ocasiones. Refiere episodio puntual hace 10 días de deposiciones melénicas, que se resolvió sin nuevos signos de sangrado. Cuadro constitucional con pérdida de peso.

Avisan durante la guardia por dolor intenso y abdomen en tabla que impresionaba de irritación peritoneal, por lo que se solicita TC urgente con los siguientes hallazgos:

Solución de continuidad de la pared anterior esofágica a nivel del tercio distal (a 5 cm de la unión gastroesofágica), condicionando la existencia de neumomediastino y neumotórax derecho, con salida de contraste oral hacia el espacio pleural ipsilateral. Derrame pleural bilateral. Afectación en vidrio deslustrado del lóbulo inferior derecho, de etiología inflamatoria.

Solución de continuidad de la pared posterior de la primera porción duodenal, con pequeñas burbujas de neumoperitoneo, signos inflamatorios de la grasa adyacente y líquido libre perihepático y en espacio pélvico, por posible úlcera duodenal perforada. Engrosamiento difuso de la pared del colon transverso por afectación inflamatoria por contigüidad.

Resto de estudio sin hallazgos significativos.

Se decide intervención quirúrgica urgente confirmando los hallazgos visualizados en TC.

DISCUSIÓN

Diagnóstico: Síndrome de Boerhaave por vómitos violentos y perforación duodenal.

La perforación esofágica suele ocurrir tras traumatismo torácico, vómitos violentos (síndrome de Boerhaave), así como por complicaciones de cirugía o endoscopias y requiere atención urgente, ya que la mortalidad puede alcanzar hasta el 80% en las primeras 24 horas. El uso de la TC es actualmente fundamental, localizando y evaluando la extensión de la afectación y sus complicaciones, además de excluir diagnósticos alternativos. Los retrasos diagnósticos aumentan la morbilidad y la mortalidad asociada, por lo que un protocolo eficaz es esencial. (1-3)

El protocolo de esofagografía por TC varía según los diferentes hospitales. (1,3) Un protocolo típico podría ser aquel que incluye imágenes antes de la administración de contraste oral, sin y/o con contraste intravenoso previo, dependiendo de las sospechas diagnósticas; imágenes postcontraste oral en decúbito supino y; según sea necesario, imágenes postcontraste oral en decúbito prono. (1)

Se deben decidir dos cuestiones antes de realizar el examen. Primero, determinar si hay que realizar adquisiciones sin y con contraste yodado intravenoso previamente al contraste oral, ya que el contraste intravenoso ayuda a diagnosticar patologías extraesofágicas tales como abscesos, traumatismos concomitantes, disección de aorta, embolia pulmonar, neumonías u otras causas de dolor torácico agudo. En caso de que no haya sospecha de patología concomitante, el contraste IV se podría obviar. Lo segundo que debemos determinar es si el paciente puede beber contraste oral. En caso de no poder hacerlo se podría colocar una sonda nasogástrica por encima del nivel del esfínter cricofaríngeo si el área de la fuga es desconocida o próxima a la supuesta fuga si se conoce una posible localización. (1)

En definitiva, un buen protocolo de TC con contraste oral por sospecha de perforación esofágica podría permitir al servicio de urgencias evitar esofagografías fluoroscópicas posteriores y así mejorar la utilización de los recursos. (1,3)

CONCLUSIÓN

Es fundamental tener un protocolo de TC adecuado que permita identificar rápidamente perforaciones esofágicas, ya que esta es una patología grave cuya morbimortalidad aumenta con el paso del tiempo. Además, la utilización de un protocolo eficaz podría evitar esofagografías fluoroscópicas posteriores y mejorar la gestión de los recursos y del tiempo disponible.

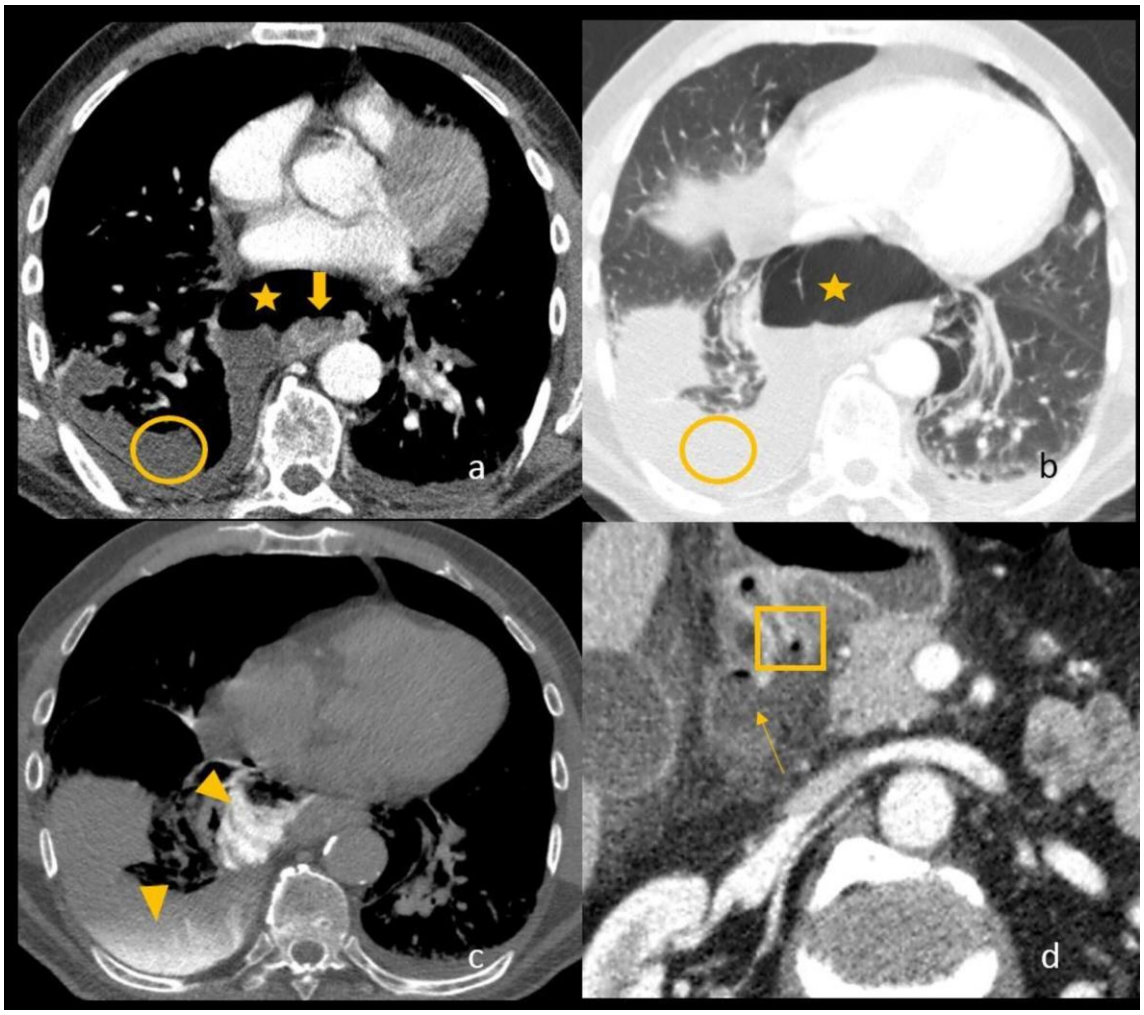

Imágenes de TC en plano axial con contraste intravenoso (a, b y d) y sin contraste intravenoso y con contraste oral (c). En la imagen a se aprecia solución de continuidad parietal en la cara anterior del tercio esofágico inferior (flecha gruesa). Además, se observa neumomediastino (asterisco) y derrame pleural derecho (círculo), resultantes de la perforación esofágica. Con la ventana de pulmón, imagen b, se aprecia mejor el neumomediastino. En la imagen c se observa el extravasado de contraste oral a mediastino y espacio pleural derecho (punta de flecha). Por último, en la imagen d, se visualiza la solución de continuidad parietal en la cara posterior de la primera porción duodenal (cuadrado), y en relación con la perforación duodenal se aprecia neumoperitoneo con una colección hidroaérea adyacente (flecha fina).

BIBLIOGRAFÍA

1. Norton-Gregory AA, Kulkarni NM, O'connor SD, Budovec JJ, Zorn AP, Desouches SL. CT esophagography for evaluation of esophageal perforation. Radiographics. 2021;41(2):447-61. https://doi.org/10.1148/rg.2021200132

2. Young CA, Menias CO, Bhalla S, Prasad SR. CT Features of Esophageal Emergencies. Radiographics. 2008;28:1541-53. https://doi.org/10.1148/rg.286085520

3. Wei CJ, Levenson RB, Lee KS. Diagnostic utility of CT and fluoroscopic esophagography for suspected esophageal perforation in the emergency department. Am J Roentgenol. 2020;215(3):631-8. https://doi.org/10.2214/AJR.19.22166