Caso	(503) Angiopatía cerebral proliferativa difusa: la amenaza fantasma
Autores	Miguel Ángel Gómez Bermejo, Antonio Michael-fernández, Alba Salgado Parente, Elisa Antolinos Macho, Abel González Huete, Juan Vicente Quintana Pérez
Centro	Hospital Universitario Ramón Y Cajal

EXPOSICIÓN DEL CASO

Varón de 40 años con historia de cefaleas habituales, que acude por un episodio de hemiparesia izquierda y disartria de inicio súbito y escasos minutos de duración. Se le realiza una TC sin contraste, objetivándose efecto de masa y alteración de la atenuación en lóbulo occipital izquierdo, con focos milimétricos de calcificación en su interior. Se decide hacer una segunda adquisición tras la administración de contraste yodado intravenoso. Se identifica un extenso conglomerado vascular que ocupa la mayor parte del lóbulo occipital y temporal posterior, con múltiples aportes arteriales de las tres arterias cerebrales e incluso transdural posterior a través de la arteria meníngea media. Su drenaje venoso es difuso y no es precoz. Tampoco existen aneurismas intranidales, de flujo ni otros factores de riesgo de hemorragia. A la mañana siguiente se realiza una angiografía cerebral, donde se confirman los hallazgos descritos, compatibles con una angiopatía cerebral proliferativa difusa (ACPD).

La RM adquirida ese mismo día muestra focos de hiperseñal en secuencia FLAIR en el parénquima cerebral intralesiona, sugerentes de gliosis.

Se decide manejo conservador. El paciente, 2 años después, se encuentra con tratamiento farmacológico antiepiléptico con buen control.

DISCUSIÓN

La ACPD es considerada una entidad distinta de las malformaciones arteriovenosas (MAVs). Se caracterizan por ser malformaciones altamente complejas, con múltiples aportes arteriales y venas de drenaje venoso, sin clara dominancia ni tampoco nidus. Además, presentan parénquima cerebral normal entre los vasos anormales, sobre el que suelen producirse fenómenos de isquemia repetida por la alteración estructural y funcional de las arterias y venas implicadas. Aunque suele presentarse de forma esporádica, puede asociarse a síndromes hereditarios, como los síndromes de Rendu-Osler-Weber, Sturge-Weber o Wyburn-Mason.

Suelen manifestarse clínicamente con crisis epilépticas (45%), cefalea (41%), déficits neurológicos transitorios (16%) o hemorragia (12%).

La TC sin contraste es de baja sensibilidad, especialmente si no existen calcificaciones. Sin embargo, la TC tras la administración de contraste o la RM (con o sin secuencias angiográficas) sí que presentan una alta capacidad diagnóstica y de caracterización de la arquitectura vascular de la lesión. Esta segunda, la RM, permite además demostrar con fiabilidad datos de complicación, como glosis y/o

hemorragia crónica. No obstante, el "patrón oro" sigue siendo la angiografía por sustracción digital.

Las opciones terapéuticas son múltiples, incluyendo cirugía, radiocirugía, tratamiento farmacológico o endovascular (que suele ser impracticables debido a las características de la lesión). Debido al bajo riesgo de hemorragia y a la alta probabilidad de producir un daño neurológico permanente con el tratamiento quirúrgico o radioquirúrgico, el manejo suele ser conservador, con tratamiento farmacológico y controles periódicos con técnicas de imagen (frecuentemente con RM).

CONCLUSIÓN

La ACPD es una entidad distinta de las MAVs. Se caracteriza por la presencia de parénquima cerebral interpuesto entre el conglomerado vascular, sin claros vasos dominantes ni nidus. Tienen un menor riesgo hemorrágico que las MAVs clásicas, y suelen presentarse como crisis epilépticas, cefalea o fenómenos isquémicos transitorios. Ante una TC urgente sin CIV en pacientes con la clínica descrita, se deben buscar con atención efectos de masa y calcificaciones que puedan poner de manifiesto la presencia de una ACPD subyacente, para así realizar una segunda adquisición tras la administración de CIV que permita diagnosticarla y caracterizarla adecuadamente.

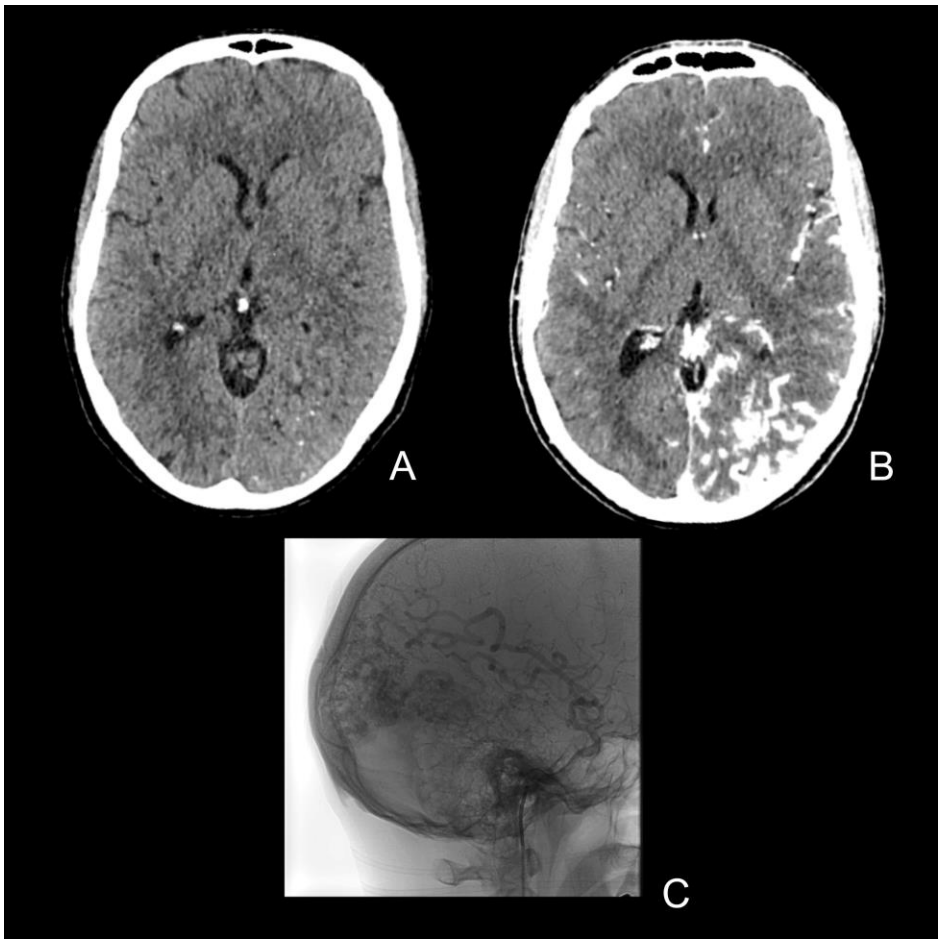

A. TC cerebral axial sin CIV en la que se objetiva una atenuación anormal del parénquima cerebral temporo-occipital izquierdo, con pequeñas calcificaciones en su interior y signos de efecto de masa sobre los surcos adyacentes y el ventrículo lateral ipsilateral. B. TC cerebral axial con CIV que pone de manifiesto un extenso conglomerado vascular subyacente que se extiende a través del parénquima cerebral, con aporte desde las tres arterias cerebrales e incluso transdural posterior desde la arteria meníngea media. El drenaje venoso parece difuso. No se visualizan aneurismas intranidales ni otros factores de riesgo hemorrágico . C. La angiografía por sustracción digital confirma el diagnóstico y permite estudiar la angioarquitectura de la malformación con mayor precisión y fiabilidad.

BIBLIOGRAFÍA

1.Geibprasert S, Pongpech S, Jiarakongmun P et-al. Radiologic assessment of brain arteriovenous malformations: what clinicians need to know. Radiographics. 30 (2): 483-501. doi:10.1148/rg.302095728

2.Lasjaunias PL, Landrieu P, Rodesch G et-al. Cerebral proliferative angiopathy: clinical and angiographic description of an entity different from cerebral AVMs. Stroke. 2008;39 (3): 878-85. doi:10.1161/STROKEAHA.107.493080

3.Rohit, Goh PS. Diffuse Proliferative Cerebral Angiopathy: A case report and review of the literature. J Radiol Case Rep. 2015;9(9):1-10. Published 2015 Sep 30. doi:10.3941/jrcr.v9i9.2402