Caso	(504) Complicación infrecuente de las fracturas de clavícula
Autores	Claudia Pinilla Rivas, Paula Molina Vigara, Alicia Margarita Lois Bermejo, Andrea Rodríguez Prieto, Natalia Cadrecha Sánchez, Álvaro Camblor Valladares
Centro	Hospital Universitario De Cabueñes

EXPOSICIÓN DEL CASO

Paciente varón de 55 años que tras caída casual sufre fractura de tercio medio de clavícula derecha levemente desplazada, tratado de forma conservadora con cabestrillo y vendaje en 8. A las 3 semanas acude de nuevo a urgencias por dolor, aumento del perímetro y calor en región axilar y brazo derecho. Los pulsos de la extremidad superior estaban conservados y el paciente no presentaba pérdida de fuerza. Ante la sospecha de TVP se solicitó ecografía doppler donde se objetivó trombosis venosa profunda afectando a venas axilar y basílica.

El paciente fue tratado con heparinas de bajo peso molecular con resolución completa de la clínica. Por ser el tercer episodio de TVP tras inmobilización se pautó anticoagulación oral permanente posteriormente.

DISCUSIÓN

Presentamos un caso de trombosis venosa profunda del miembro superior como complicación tardía de una fractura de tercio medio de clavícula levemente desplazada.

Las fracturas de clavícula son muy frecuentes, alcanzando el 10% de todas las fracturas. Las más frecuentes son las que afectan al tercio medio clavicular; la mayoría no asocian lesión neurovascular al diagnóstico y consolidan sin complicación.

Las lesiones vasculares son infrecuentes pero reconocidas como complicación tanto inmediata, secundaria a lesión directa del vaso por la fractura desplazada, como tardía secundaria a compresión por el callo de fractura.

La TVP del miembro superior son infrecuentes (4-10% de todas las TVP), pero potencialmente puede ser causa de importante morbilidad en forma de TEP, dolor crónico e inflamación, síndrome de VCS y pérdida de accesos vasculares.

Es definida como proximal si involucra la vena axilar u otras venas profundas proximales, y distal cuando afecta a las venas braquiales o más distales del brazo. Las venas axilares y subclavias son las más afectadas.

Se asocia con el uso de catéteres venosos centrales, coagulopatías, anticonceptivos orales, neoplasias, costillas cervicales o síndrome del escaleno, fracturas de clavícula o levantamiento de peso.

Ante la sospecha de la misma la prueba de inició será siempre la ecografía doppler. No obstante, hay que tener en cuenta que la sensibilidad de la misma para detectar

TVP en el miembro superior es del 82%, por lo que ante altas sospecha y ecografía negativa, sería recomendable completar con TC venografía.

CONCLUSIÓN

Es necesario una alto nivel de sospecha por parte de los clínicos para la detección de esta infrecuente pero potencialmente grave complicación. Ante fracturas desplazadas de clavícula con empeoramiento del dolor, edema y aumento del perímetro, está indicada la realización de una ecografía doppler para descartar TVP.

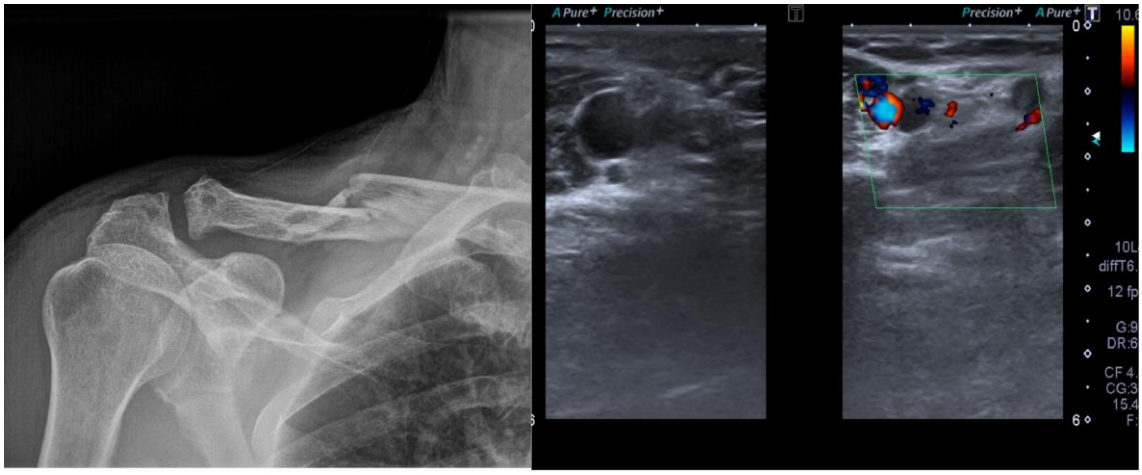

Radiografía AP de clavícula; fractura desplazada de tercio medio de clavícula. Ecografía doppler MS; trombosis de venas axilar y basílica.

BIBLIOGRAFÍA

- Beatrice L. Madrazo MD, FACR, Marco Amendola MD, FACR. Sonography of Upper Extremity Deep Venous Thrombosis. Ultrasound Clinics Volume 3, Issue 1, January 2008, Pages 139-146. DOI: 10.1016/j.cult.2008.01.008

- Sabharwal R, Boshell D, Vladica P. Multidetector spiral CT venography in the diagnosis of upper extremity deep venous thrombosis. Australasian Radiol. 2007 Dec;51 Suppl:B253-6. doi: 10.1111/j.1440-1673.2007.01832.x.

- Peivandi MT, Nazemian Z. Clavicular fracture and upper-extremity deep venous thrombosis. Orthopedics. 2011;34(3):227. DOI: 10.3928/01477447-20110124-28.- Bernardo Barcellos Terra, Luiz Fernando Cocco, Benno Ejnisman, Hélio Jorge Alvachian Fernandes, and Fernando Baldy dos Reis. Subclavian vein thrombosis following fracture of the clavicle: case report. Rev Bras Ortop. 2011 Mar-Apr; 46(2): 215-218. DOI: 10.1016/S2255-4971(15)30243-3