Caso	(516) Pielonefritis aguda enfisematosa
Autores	Antonio José García Sánchez, Carmen Martínez Huertas, Alberto Hermoso Torres, Marta Herruzo Rivas, Ana María Carrillo Colmenero, Carmen Escobedo Araque.
Centro	Hospital Universitario De Jaén

EXPOSICIÓN DEL CASO

Paciente mujer de 70 años hipertensa y diabética, que acude a urgencias por malestar general y dolor abdominal en hipocondrio derecho, sin fiebre ni otros síntomas asociados. Se realiza analítica urgente que presenta glucemia de 425 mg/dl y signos de sepsis con una procalcitonina de 49,60 ng/ml, así como leucocituria y hematíes en la orina. La radiografía abdominal muestra como dato destacable una imagen lineal de gas a nivel paraespinal derecho. Se solicita tomografía computarizada (TC) abdominopélvica con contraste intravenoso en la que se aprecia el riñón derecho aumentado de tamaño con múltiples litiasis, una de ellas a nivel del meato ureteral condicionando una ureterohidronefrosis grado II, todo ello asociado a rarefacción de la grasa adyacente y burbujas de gas en el interior del sistema excretor y en espacio perirrenal. No se observan colecciones o abscesos ni neumoperitoneo.

DISCUSIÓN

La pielonefritis enfisematosa es una infección aguda necrotizante caracterizada por la presencia de gas en riñón o tejidos perirrenales, que puede conducir a sepsis fulminante si no se realiza un diagnóstico y tratamiento precoz. Suele producirse en mujeres, y aproximadamente el 90% presentan diabetes mal controlada, aunque también puede verse en pacientes inmunodeprimidos, o asociados con urolitiasis o neoplasias. El agente patógeno más frecuente suele ser E. Coli, seguido de otros como Klebsiella Pneumoniae o Proteus Mirabilis.

Si bien es relativamente frecuente visualizar gas moteado a nivel de la fosa renal en la radiografía convencional, la prueba de elección es la TC para su correcta evaluación y caracterización. Los hallazgos incluyen aumento de tamaño renal y destrucción parenquimatosa, burbujas o tractos lineales de gas, colecciones líquidas y áreas de necrosis con o sin absceso. La clasificación por TC de Huang-Tseng describe cuatro grados: 1. Gas en sistema colector (pielitis enfisematosa); 2. Gas en parénquima renal; 3. Extensión a espacios peri/pararrenales; 4. Bilateral o en monorreno.

CONCLUSIÓN

La pielonefritis enfisematosa es una infección necrotizante que hay que sospechar sobre todo en pacientes mujeres con diabetes mal controlada que presenten signos de sepsis, para realizar un diagnóstico y tratamiento precoz ya que es potencialmente mortal.

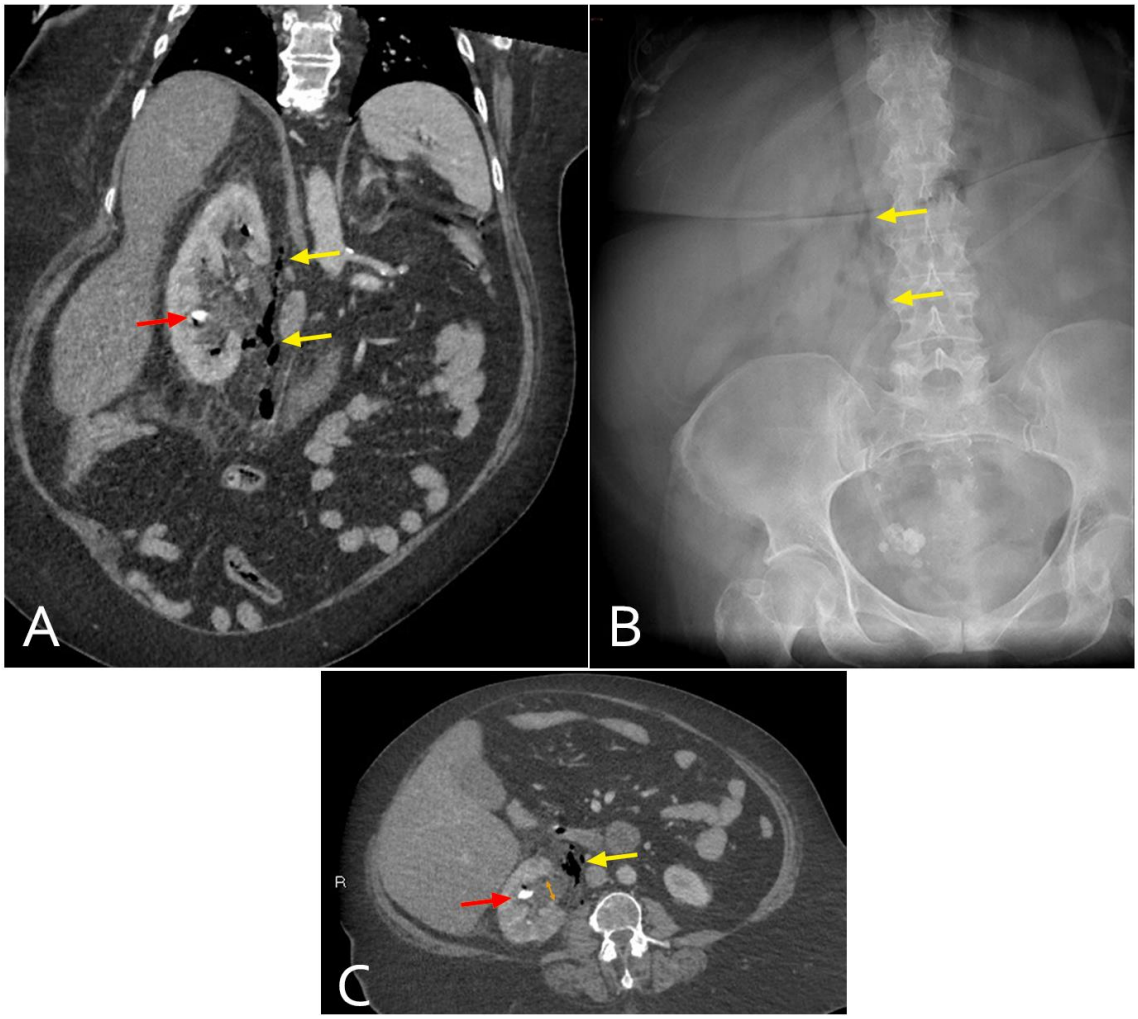

En la TC (A y C) se observa el riñón derecho aumentado de tamaño, con hidronefrosis grado II (flecha naranja), alguna litiasis (flecha roja), rarefacción de la grasa adyacente y gas en sistema colector y espacio perirrenal, que se correlaciona con la radiografía de abdomen (C).

BIBLIOGRAFÍA

1. William D. Craig, Brent J. Wagner, Mark D. Travis. Pyelonephritis: Radiologic-Pathologic Review. RadioGraphics. 2008; 28: 255-77. doi:10.1148/rg.281075171. 2. Roy C, Pfleger DD, Tuchmann CM. Emphysematous pyelitis: findings in five patients. Radiology. 2001; 218:647-50. doi: 10.1148/radiology.218.3.r01fe14647. 3. Woodward S, Elsayes KM, Akhtar AL. Imaging of emphysematous pyelonephritis: self-assesment module. AJR. 2010; 194: 70-72.