Caso	(053) Aneurisma carotídeo traumático en paciente policontusionado
Autores	Juan Ramon Y Cajal Calvo, Carlota Bello Franco, Miguel Costa Lorente, Laura Sesé Lacámara, Jorge Romero Martinez, Pilar Guiral Foz
Centro	Hospital Clínico Universitario Lozano Blesa

EXPOSICIÓN DEL CASO

Paciente que llega al servicio de urgencias de nuestro centro hospitalario tras sufrir un impacto de alta energía en el contexto de un accidente de bicicleta, presentando estado de Glasgow 3.

Se realiza tomografía computarizada cráneo-cervico-torácico-abdominal para objetivar la presencia de lesiones viscerales que evidenció la presencia de 2 focos contusivos milimétricos frontales derechos, fractura hundimiento frontal derecha con neumoencéfalo asociado y mínimo componente de hemorragia subaracnoidea a dicho nivel (Fisher II) . La tomografía computarizada cervico-torácico-abdomino-pélvico demostró la presencia de fractura de la rama mandibular izquierda y derecha.

Ante el cuadro de extrema gravedad, el paciente es trasladado a la UCI.

Dos días después y ante la falta de mejoría clínica se realiza una nueva TC cerebral que evidenció pequeñas lesiones hiperdensas a nivel frontal bilateral así como a nivel temporal derecho y en región de ganglios de la base derechos relacionadas con focos contusivos en el contexto de daño axonal difuso. A su vez, se apreciaron áreas hipodensas de morfología triangular a nivel temporoparietal y temporal derecho e izquierdos, relacionadas con eventos isquémicos en evolución. Se apreció la formación de un pseudoaneurisma a nivel de carótida interna izquierda a la altura del cuerpo vertebral C1, con permeabilidad de la misma de origen traumático.

DISCUSIÓN

Los aneurismas traumáticos no son muy frecuentes y se encuentran asociados a altas tasas de morbimortalidad. Los aneurismas traumáticos son el resultado de lesiones en la cabeza causadas por accidentes, explosiones o disparos. Los sitios donde más comúnmente aparecen son los puntos de ramificación de los vasos mayores principalmente la bifurcación de la arteria carótida interna o el origen de los vasos más pequeños como es la arteria comunicante posterior. El diagnóstico del pseudoaneurisma de carótida extracraneal debe basarse en la sospecha clínica, y dada la absoluta contraindicación de la punción y la biopsia por el evidente riesgo de sangrado, debe confirmarse con pruebas de imagen, principalmente mediante Ecografía Doppler, TC y/o Resonancia Nuclear Magnética (RM)

CONCLUSIÓN

La patología aneurismática de la arteria carótida a nivel extracraneal es un cuadro muy poco frecuente pero que debe estar siempre en el diagnóstico diferencial tras un traumatismo de alta energía debido a que una orientación diagnóstica adecuada

en el menor tiempo posible puede evitar complicaciones y maniobras diagnósticas o terapéuticas fatales para el paciente.

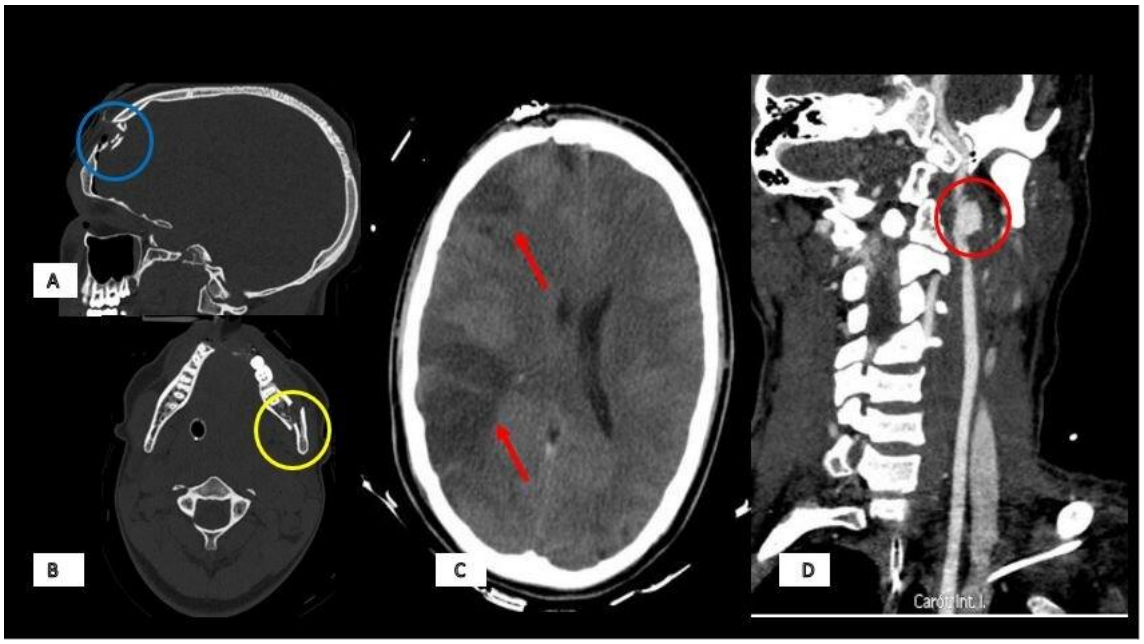

A. Fractura hundimiento frontal derecha con neumoencéfalo asociado (circulo azul). B Fractura de la rama mandibular izquierda adyacente a la línea media con trayecto horizontal que recorre los alveólos dentarios (circulo amarillo). C Extensa área hipodensa temporoparietal izquierda, también relacionada con evento isquémico en evolución originando efecto de masa y desplazamiento de la línea media. (flechas rojas) D. Formación de un pseudoaneurisma a nivel de carótida interna izquierda a la altura del cuerpo vertebral C1. (circulo rojo)

BIBLIOGRAFÍA

Duque, L., Correa, S., Jiménez, C. Dinámica de flujo computacional en aneurismas cerebrales. CES Medicina, 29, 2, 239-254.

Brunicardi, F., Andersen, D., Billiar. Schwartz: Principios de Cirugía, 2005 (8º ed.), (Vol. II). México: Mc Graw-Hill.

Adiyama Y, Nakahara I, Tanaka M. Urgent Endovascular Stent Graft Placement for a Ruptured Traumatic Pseudoaneurism of the Extracranial Carotid Artery. Journal of Trauma Injury, Infection and Critical Care2005;58:624-7.