Caso	(534) Cistografía por TC urgente en el diagnóstico de la perforación vesical.
Autores	Gloria Reina Muñoz, María Del Carmen Blanco Bruña, Jorge Giménez León.
Centro	Hospital Infanta Elena

EXPOSICIÓN DEL CASO

Mujer de 55 años con antecedente de realización de RTUv por recidiva neoplásica vesical superficial tres días antes, que acude al servicio de Urgencias por presentar desde entonces dolor abdominal en hipogastrio sin hematuria, dolor lumbar ni fiebre

Ante la sospecha clínica de complicación se solicita TC abdominal con contraste IV y ante los hallazgos se efectúa estudio adicional de cisto-tc, que confirma una laceración de pared anterior vesical, de 1 cm aproximadamente, poniéndose de manifiesto la extravasación del contraste hidrosoluble administrado a través de la sonda vesical hacia el espacio extraperitoneal prevesical. La paciente se maneja de forma conservadora mediante sondaje vesical con evolución clínica favorable, confirmándose en controles radiológicos posteriores la resolución del defecto de pared vesical.

DISCUSIÓN

Anatómicamente la vejiga es un órgano pélvico considerado retroperitoneal salvo su parte superior o cúpula ,que al estar revestida de peritoneo visceral se considera intraperitoneal, siendo la parte más débil frente a los traumatismos.

La vejiga está sujeta a lesiones iatrogénicas durante la cirugía y éstas suelen ser laceraciones que afectan a todo su espesor, siendo la cúpula la zona más afectada.En estos casos, las radiología desempeña un papel fundamental para la detección y caracterización de las mismas, necesarias para decidir el enfoque terapéutico más óptimo.,

Según el localización y magnitud de la rotura, estas se pueden clasificar en:

Contusión,

Rotura subserosa o intersticial

Rotura Intraperitoneal,

Rotura Extraperitoneal

Mecanismo Combinado.

En el diagnóstico por imagen de lesión vesical, la cisto-TC está reemplazando a la cistografía fluoroscópica por su mejor integración en la atención urgente y alta sensibilidad , permitiendo visualizar otras estructuras pélvicas.

El procedimiento consiste en la adquisición de un estudio convencional de Tc abdomino- pélvico previa instilación intravesical de una dilución de contraste

hidrosoluble con suero fisiológico (proporción 1:10) a través de una sonda tipo Foley alcanzando un volumen máximo de 300 ml o hasta que el paciente refiera disconfort.

Adicionalmente se puede incluir una fase basal sin contraste intraluminal y una fase postmiccional.

Los hallazgos radiológicos en función de la lesión son: contusión (sin alteraciones), rotura subserosa (extravasación contenida por el revestimiento seroso), intraperitoneal (extravasación de contraste a gotieras parietocólicas y entre asas de delgado), extraperitoneal (contraste extraluminal en el espacio perivesical, prevesical y extensión a regiones próximas) y combinadas .

Las lesiones intraperitoneales precisan reparación quirúrgica, mientras que las extraperitoneales se tratan de manera conservadora mediante catéter vesical, siendo esta distinción fundamental para el manejo.

CONCLUSIÓN

La cisto-TC es una técnica asequible que permite precisar la localización y magnitud de la perforación vesical dentro del ámbito de la urgencia urológica, como parámetros claves de cara al manejo y tratamiento de la misma.

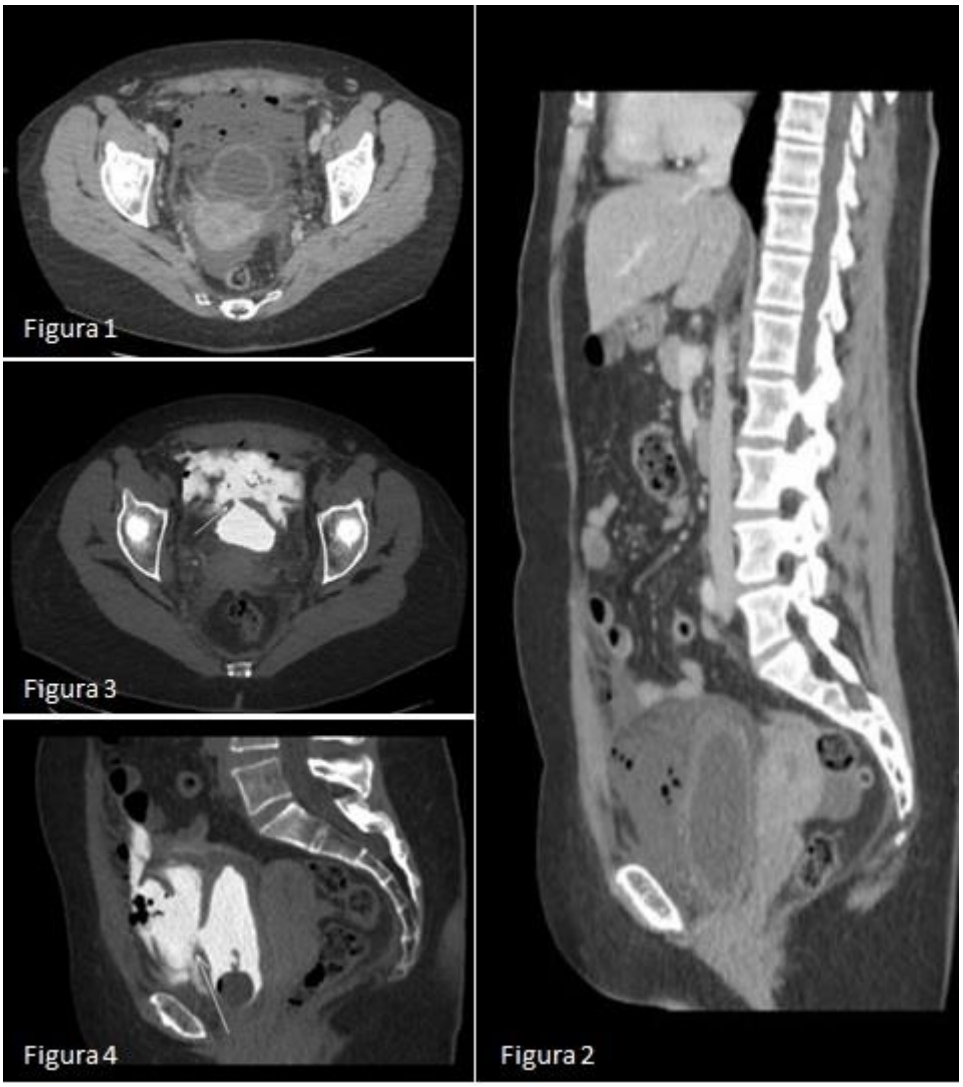

Figura 1 y 2. Imágenes de tc abdomino-pélvico, cortes axial y sagital sin contraste Intravesical donde se aprecia material hidroaéreo perivesical, sospechoso de lesión traumática vesical. Figura 3 y 4. Imágenes de cisto- tc, axial y sagital, donde se evidencia el punto de extravasación del contraste intravesical hacia el espacio perivesical (flechas) , diagnóstico de perforación extraperitoneal.

BIBLIOGRAFÍA

Fouladi, DF, Shayesteh, S., Fishman, EK y col. Imágenes de la lesión de la vejiga urinaria: el papel de la cistografía por TC. Emerg Radiol 27, 87-95 (2020). https://doi.org/10.1007/s10140-019-01739-3

Ling-Chen C, Keith DH, Krystal AA, Mona V, Tarek NH. Revisión de la imagen en el traumatismo renal. Radiol Clin North Am. 2020; 58 (5): 965-979.DOI: https://doi.org/10.1016/j.rcl.2020.05.005