Caso	(548) Piolaringocele, causa inusual de infección supraglótica
Autores	Glenis Nieves Perdomo , Celia Baso Perez, Maria Adela Rodriguez-fuentes, Melanie Moana Sanchez, Ignacio Gonzalez Garcia, Marta Brime Gomez.
Centro	Complejo Hospitalario Universitario De Canarias

EXPOSICIÓN DEL CASO

Varón de 68 años con disnea de esfuerzo progresiva en la última semana. Odinofagia de 2 meses de evolución, sensación de cuerpo extraño y cambios en la voz.

HábitosTóxicos: Fumador

Antecedentes personales: DM II , HTA, Cáncer de próstata.

Exploración fisica: buen aspecto general, sin tiraje supraclavicular ni intercostal, no cianosis. Voz gangosa con estridor bifásico.

Nasofibroscopia: Obstrucción completa supraglótica con abombamiento parafaringeo derecho que desplaza epiglotis a la izquierda. Movilidad cuerdas vocales conservado con paso aéreo parcialmente limitado por lo que se realiza traqueostomía de forma urgente.

TC de cuello con contraste i.v : Lesión hipodensa con realce periférico en espacio paraglótico derecho con extensión extralaríngea a través de la membrana tirohioidea sugestiva de absceso que asocia edema mucoso faringolaríngeo difuso. Estos hallazgos son sugestivos de laringocele interno-externo complicado (piolaringocele) dada la localización de la lesión.

Gas extraluminal cervical bilateral y retrofaríngeo de origen iatrogénico.

DISCUSIÓN

Bajo el diagnóstico de piolaringocele el paciente fue operado realizando una marsupialización del mismo a través del repliegue aritenoepiglótico derecho como se aprecia en el TC de control (círculo azul, imagen D) con evolución clínica satisfactoria.

El laringocele es una dilatación quística del saculo o apéndice del ventrículo laringeo que puede contener aire o secreciones . Los laringoceles se denominan secundarios cuando se debe a lesión glótica o supraglotica inferior que obstruye el ventrículo laringeo

En TC el laringocele se diferencian de otros quistes por su conexión con el ventrículo laríngeo y se clasifican en:

- Internos: situados en el espacio paraglótico.

- Externos o mixtos que se extienden fuera de la laringe a través de la membrana tirohiodea.

La sobreinfección de un laringocele se conoce como piolaringocele, entidad poco frecuente, que se atribuye a la infección de un laringocele preexistente. En ocasiones la comunicación con la vía aérea puede bloquearse, lo que favorece el acúmulo de líquido y su posterior sobreinfección.

El paciente puede debutar con odinofagia, aspiración y compromiso respiratorio agudo por lo que se trata de una emergencia cuyos signos es preciso conocer.

El TC con contraste i.v. demuestra una colección líquida, con o sin aire en su interior, relacionada con el ventrículo laríngeo con extensión superolateral hacia la grasa paraglótica. En el caso de sobreinfección (piolaringocele) presenta marcado realce mural y puede ser diagnosticado erróneamente de absceso cervical de origen desconocido siendo los focos más frecuentes el odontógeno y amigdalino.

CONCLUSIÓN

El piolaringocele es una complicación muy grave del laringocele que requiere cirugía urgente, por lo que es importante conocer las características clínicas y radiológicas de la misma para un adecuado diagnostico y tratamiento.

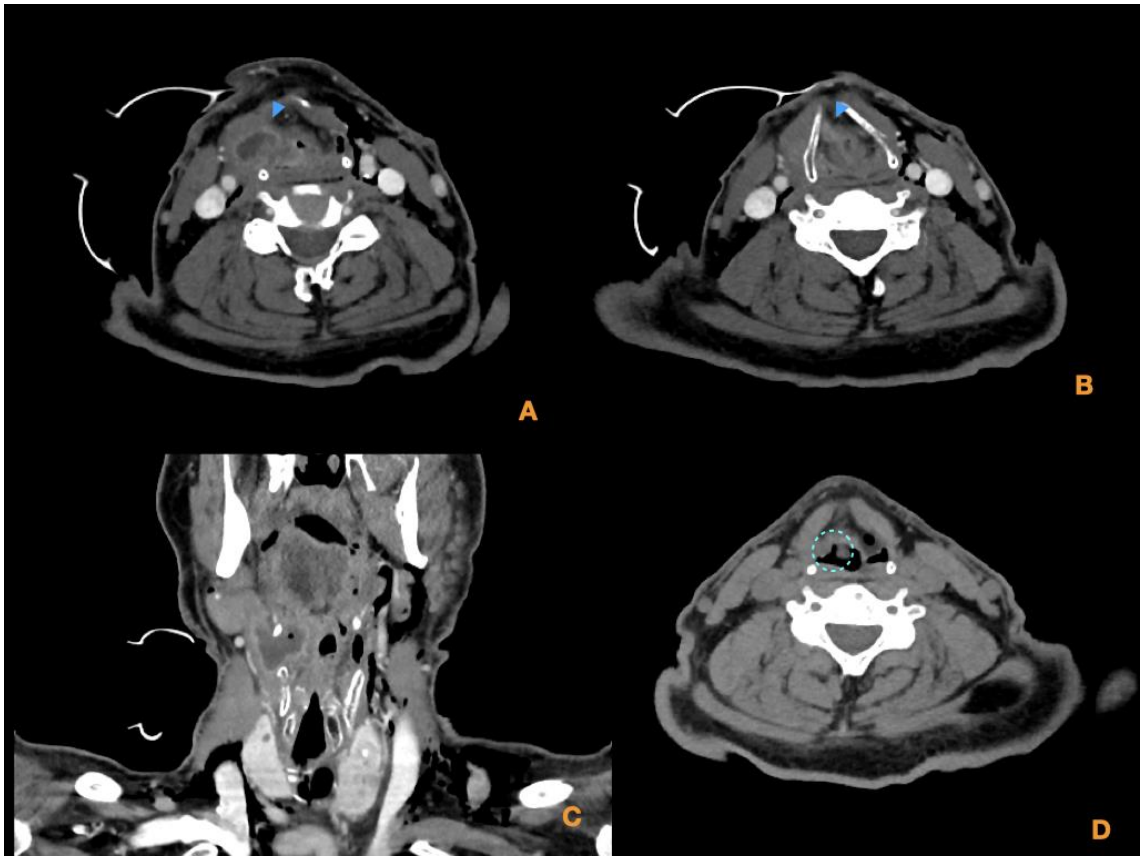

TC de cuello con CIV. Imagen A,B y C: Lesión hipodensa con realce periférico en espacio paraglótico derecho con extensión extralaringea. Presencia de gas extraluminal de origen iatrogénico. Imagen D: control postquirúrgico. Comunicación del laringocele con la vía aérea (círculo azul)

BIBLIOGRAFÍA

- J.L. del Cura, S . Pedraza, A, Gayete. Radiologia Esencial; 2018;1754, ISBN: 978-84-9110-349-3

- M de Juan Delgado, J. Azpeitia. Radiologia de cabeza y Cuello; 2012,38, ISBN: 978-84-7592-747