Caso	(564) Colitis derecha y absceso hepático secundario
Autores	García-melgares Hernández, J., Fernández-garcía, Jfg.; Riestra Merchán, C.; Chen Xu, S.
Centro	Hospital Universitario Fundación Alcorcón

EXPOSICIÓN DEL CASO

Hombre de 64 años sin antecedentes de interés con dolor abdominal progresivo de tres días de evolución que empeora con la inspiración profunda. Además refiere un episodio aislado de sangre roja en heces hace diez días y otro de rectorragia franca y sensación distérmica la noche previa a acudir al Servicio de Urgencias.

En la exploración física destaca un abdomen doloroso en hipogastrio y ambas fosas ilíacas. No se objetivan signos de irritación peritoneal. La analítica muestra leucocitosis y elevación de reactantes de fase aguda (PCR de 149 mg/L).

A raíz de los resultados analíticos se solicita una ecografía abdomino-pélvica que se termina completando con TC abdominal con CIV. Las pruebas de imagen muestran un engrosamiento parietal con aumento de la captación del ciego y cambios inflamatorios en la grasa adyacente, así como una lesión hepática hipodensa de bordes mal definidos sugestiva de absceso hepático.

Se realiza manejo médico con antibiótico (metronidazol + ciprofloxacino) con mejoría analítica los días siguientes y desaparición de los cambios inflamatorios y del absceso hepático en TC de control realizado tres semanas después. La colonoscopia con toma de biopsia durante el ingreso reflejó ulceraciones murales en el ciego y fue positiva para citomegalovirus.

DISCUSIÓN

La colitis de causa inflamatoria-infecciosa es una entidad muy frecuente en los servicios de urgencias y, por lo tanto, una de las principales patologías que debemos sospechar mientras ejercemos nuestro rol de radiólogo. Son muchas las etiologías subyacentes y en la mayoría de ocasiones el diagnóstico final sólo será posible tras un estudio histológico. La realidad de nuestro día a día es que en muchos casos el tratamiento de estos pacientes será empírico, y nuestra labor principal será la de sugerir el diagnóstico y descartar otras entidades.

A nivel radiológico los hallazgos más comunes en la colitis infecciosa son el engrosamiento parietal de un segmento de colon, el aumento de su vascularización, la presencia de adenopatías locorregionales y la trabeculación de la grasa adyacente. La ascitis puede estar presente en algunos casos.

Es importante distinguir los signos que la diferencian de la colitis de causa isquémica, siendo ésta más típica en pacientes mayores de 70 años con factores de riesgo cardiovascular (HTA, DM...;), aterosclerosis y situaciones críticas que favorezcan los estados de bajo flujo.

Los hallazgos radiológicos de la colitis isquémica variarán según su causa (obstrucción de arterias mesentéricas, obstrucción de venas mesentéricas, situaciones de bajo gasto...;) siendo importante conocer la distribución arterial de los diferentes segmentos de colon. Aún así, los signos radiológicos más comunes serán el engrosamiento parietal del colon, edema de su pared (signo de la "diana"), ingurgitación mesentérica, ascitis y, en casos más avanzados, neumatosis intestinal, neumoperitoneo y neumatosis portal.

La colitis infecciosa puede extenderse a distancia de forma secundaria tras la penetración del microorganismo en la sangre, siendo frecuente la diseminación vía portal, como en nuestro caso, con la formación de abscesos hepáticos.

CONCLUSIÓN

La colitis de causa inflamatoria-infecciosa es una entidad frecuente en los servicios de urgencias, siendo nuestro rol como radiólogos fundamental en la orientación del diagnóstico, así como para descartar otras entidades intra-abdominales.

Los hallazgos más comunes son el engrosamiento mural del colon, el aumento de la vascularización del segmento afecto, la presencia de adenopatías locorregionales y la trabeculación de la grasa adyacente. Es posible la extensión a distancia y formación de abscesos en otros órganos, frecuentemente el hígado, por vía venosa portal.

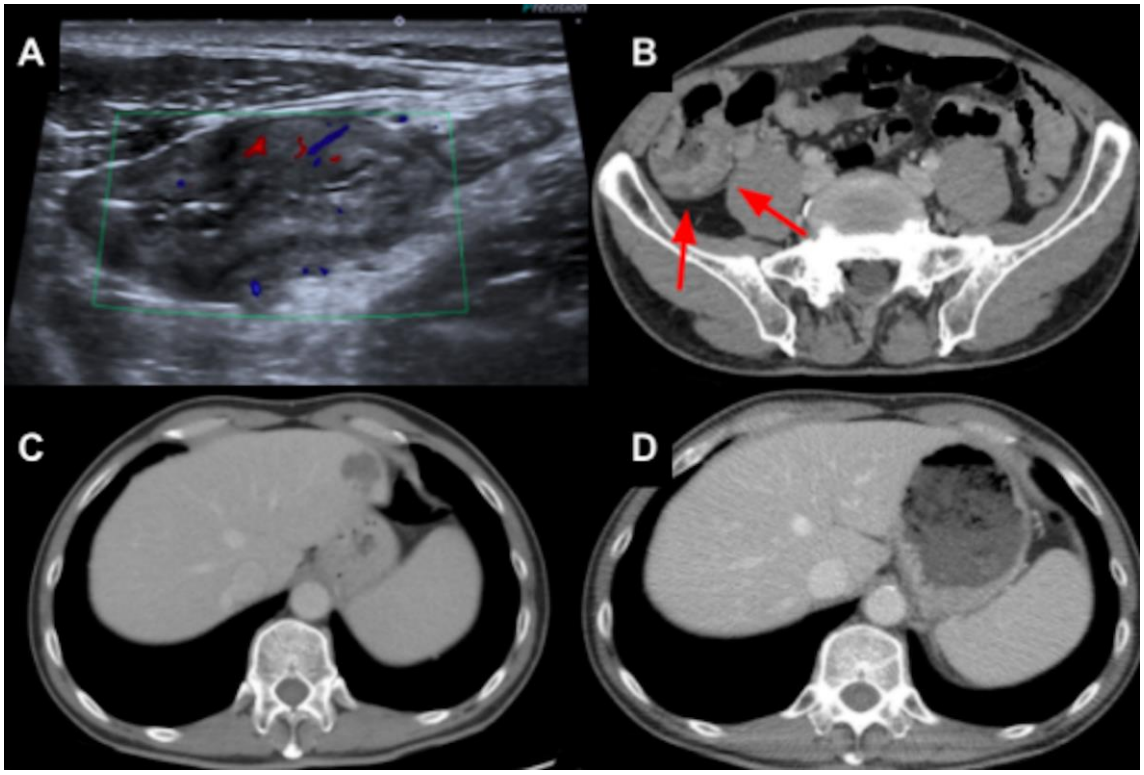

Figura 1. Ecografía abdominopélvica y TC abdominal con CIV de colitis y absceso hepático secundario. Engrosamiento parietal del ciego que presenta aumento de su vascularización (figura A). Engrosamiento parietal del ciego (flechas rojas) y aumento de su captación de CIV con respecto al resto del colon (figura B). Lesión hipodensa en lóbulo hepático izquierdo con bordes mal definidos sugestiva de absceso (figura C). Resolución del absceso hepático izquierdo en TC abdominal realizado tres semanas después de la figura C (figura D).

BIBLIOGRAFÍA

-Barral M, Boudiaf M, Dohan A, et al. MDCT of acute colitis in adults: an update in current imaging features. Diagn Interv Imaging 2015;96(2):133-149. http://doi.org/10.1016/j.diii.2014.04.008

-Romano S, Lassandro F, Scaglione M, Romano L, Rotondo A, Grassi R. Ischemia and infarction of the small bowel and colon: spectrum of imaging findings. Abdom Imaging 2006;31(3):277-292. http://doi.org/10.1007/s00261-005-0376-7