Caso	(573) Una complicación rara tras un traumatismo abdominal cerrado: pseudoaneurisma de la vena mesentérica superior.
Autores	Silvia Lanzarote Vargas, Lourdes Hernández Muñoz, Javier Llorente Peris, Rafael Emilio Buongermini, Paula Otermin Barrera
Centro	Hospital General Universitario Gregorio Marañón

EXPOSICIÓN DEL CASO

Paciente varón de 61 años traído a urgencias tras atropello a baja velocidad. Como antecedentes relevantes destaca enolismo crónico con trastorno psiquiátrico residual por consumo, demencia frontotemporal, miocardiopatía dilatada de origen enólico con disfunción ventricular severa (IM, IT e HTP severas) y flutter auricular anticoagulado con sintrom.

Se realiza una TC craneal y cervical simples, sin hallazgos significativos, y una TC toracoabdominopélvico con CIV. En este se observa en la vena mesentérica superior, inmediatamente distal al eje esplenoportomesentérico, una pérdida de sus contornos con aumento del diámetro, midiendo hasta 2,5 cm, rodeada de una colección de bordes anfractuosos desde la región proximal de la vena porta, con una extensión craneocaudal distal de 17 cm a lo largo del meso, asociando alteración de la grasa y bandas de líquido adyacentes, manteniendo la permeabilidad de distal de dicho vaso, de sus ramas ileocólicas y de la vena esplénica. Estos hallazgos son compatibles con un pseudoaneurisma de la vena mesentérica con un hematoma adyacente, sin evidencia de sangrado activo. Otros hallazgos fueron varias fracturas costales y fractura subcapital incompleta en el margen lateral del fémur izquierdo.

DISCUSIÓN

Los hallazgos son compatibles con una laceración postraumática / pseudoaneurisma de la vena mesentérica superior contenida por un hematoma que la rodea desde la vena porta hasta la región distal de la vena mesentérica superior (VMS). Los aneurismas y pseudoaneurismas venosos primarios son raros y afectan sobre todo a las venas poplítea, safena y yugular (4). Las lesiones vasculares abdominales normalmente se asocian a traumatismos abdominales penetrantes y se acompañan de daño en otros órganos abdominales. Un hallazgo como el nuestro, tras un traumatismo cerrado y que afecta únicamente a la VMS es extremadamente raro (1)(4). Un pseudoaneurisma es un hematoma pulsátil que resulta de la disrupción de la pared del vaso con penetración de sangre entre sus capas formando un hematoma en la pared que comunica con la luz vascular (4). Hay pocos casos descritos en la literatura, Killen et al. (2) describen un porcentaje de 0,2 % de incidencia de rotura de la VMS a causa de un traumatismo abdominal cerrado, que suelen ocurrir como resultado de la actuación de fuerzas opuestas sobre las estructuras vasculares en el momento del traumatismo (1).

No existe un consenso sobre el tratamiento idóneo, habiendo descritas diferentes opciones según el estado hemodinámico del paciente, el tipo de rotura y las

complicaciones: seguimiento, ligadura, reparación lateral, anastomosis termino-terminal y reparación venosa con injerto autólogo (1)(4). La mortalidad en los casos de lesiones en el territorio venoso esplenoportomesentérico son del 29-83% si afecta a la VMS, 50-100% a la vena porta y 50-100% a las venas hepáticas (3).

CONCLUSIÓN

Tras un traumatismo abdominal cerrado la presencia de un pseudoaneurisma venoso es raro, y más aún en la vena mesentérica superior, siendo muy importante su diagnóstico precoz ya que dependiendo de la situación clínica del paciente puede requerir tratamiento quirúrgico urgente.

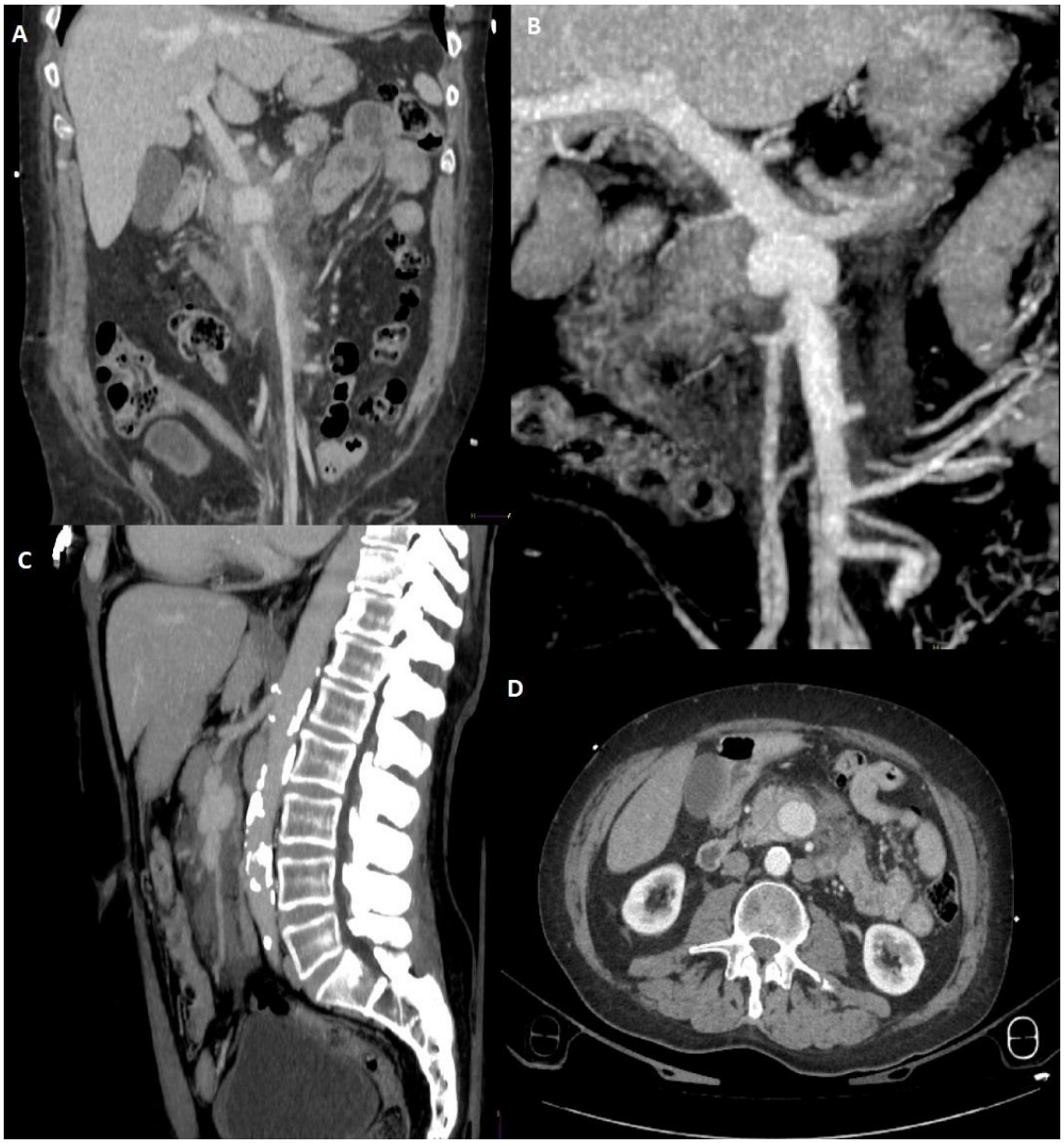

A y C. Imagen de TC en plano coronal y sagital respectivamente donde se observa un pseudonaueurisma postraumático en la vena mesentérica superior con un hematoma que la rodea desde la vena porta hasta la región distal de la misma. B. Reconstrucción 3D MIP del pseudoaneurisma de la vena mesentérica superior. D. Imagen de TC en plano axial donde se observa el pseudoaneurisma de la VMS con el hematoma de límites anfractuosos que lo rodea.

BIBLIOGRAFÍA

1. Kubat M. A rare case: Isolated superior mesenteric vein injury occurring after blunt abdominal trauma. Ulus Travma Acil Cerrahi Derg 2020;26:493-495.

2. D.A. Killen. Injury of the superior mesenteric vessels secondary to nonpenetrating abdominal trauma. Am Surg 1964 May;30:306-12.

3. Shelley Maithel, M, Areg Grigorian, MD, Nii-Kabu Kabutey, MD, Brian M. Sheehan, MD, Sahil Gambhir, MD, Ronald F. Wolf, MD, Zeljka Jutric, MD, and Jeffry Nahmias, MD. Hepatoportal Venous Trauma: Analysis of Incidence, Morbidity, and Mortality. Vascular and endovascular surgery. 2020; 54(1).

4. Adem Wallis, Timothy Rogers, Ian Pope, Mark Callaway. Blunt abdominal trauma - an important cause of portal venous pseudoaneurysm. Radiology case. 2010 May; 4(5): 27-31.