Caso	(580) Infarto de miocardio por oclusión de arteria coronaria circunfleja en TC.
Autores	Miguel García-junco Albacete, Rosa María Piqueras Olmeda, Carles Fonfría Esparcia, María Simonet Redondo, Eduardo Bättig Arriagada, Ali Boukhoubza.
Centro	Hospital Universitari I Politècnic La Fe, Valencia.

EXPOSICIÓN DEL CASO

Paciente varón de 47 años, con antecedentes de tabaquismo y dislipemia, que acudió al Servicio de Urgencias por presentar dolor torácico-epigástrico agudo, de características atípicas. Presentaba tensiones bajas refractarias a la administración de fluidos. El electrocardiograma fue normal y los resultados analíticos revelaron elevación de troponinas. Dadas las características del dolor y la hipotensión sostenida inicialmente se manejó como síndrome aórtico agudo (SAA). Se realizó un estudio de TC torácica y abdominopélvica con contraste en tres fases, sin apreciarse hallazgos patológicos en aorta. Sin embargo, al analizar las imágenes cardíacas se observó que existía hipodensidad miocárdica extensa en la pared inferolateral basal y media l del ventrículo izquierdo sugestiva de isquemia. En arterias coronarias existían calcificaciones moderadas, y la arteria circunfleja presentaba un aumento de calibre y un defecto de realce de contraste en su segmento proximal, en relación con oclusión vascular. Dados los hallazgos de la tomografía, el paciente se manejó como SCASEST y se sometió a un cateterismo cardíaco urgente. El cateterismo confirmó la presencia de trombo en segmento proximal de arteria circunfleja, que fue tratado mediante angioplastia primaria con colocación de stent. Tras el tratamiento el paciente mejoró su sintomatología.

DISCUSIÓN

El síndrome coronario agudo (SCA) es una de las causas más frecuentes de dolor torácico en el entorno de Urgencias hospitalarias. Su diagnóstico rápido y la velocidad de su manejo son fundamentales para evitar morbimortalidad. En función de la gravedad de la isquemia puede manifestarse de distintas formas. Las isquemias graves provocan normalmente cambios electrocardiográficos y elevación enzimática (SCACEST). No obstante, las isquemias moderadas o leves presentan una manifestación más variable y pueden no alterar significativamente el ECG (SCASEST). En este contexto puede haber solapamiento en la manifestación clínica entre el SCA y el SAA. Además, en ocasiones, la disección aórtica puede asociar isquemia miocárdica por oclusión coronaria, por ello ante la sospecha de SAA es siempre recomendable realizar la adquisición sincronizada con el ECG En el caso de nuestro paciente el hallazgo más importante en la detección de isquemia miocárdica es la ausencia de realce de contraste parietal. Mientras que el miocardio sano presenta una densidad de 100 UH aproximadamente, el isquémico presentará una densidad de 50 UH aproximadamente. La reconstrucción en planos de dos, tres y cuatro cámaras y el empleo de ancho de ventana reducido permite una identificación y localización más precisa del segmento de pared afecto. La pared

miocárdica mantiene un espesor normal en el momento agudo, mientras que cuando el infarto cronifica existe un adelgazamiento parietal.

La valoración de las posibles complicaciones es igualmente importante, entre las que destacan la ruptura de pared ventricular o del septo interventricular y la rotura de músculos papilares con insuficiencia mitral y edema de pulmón (que puede ser unilateral).

CONCLUSIÓN

En la valoración de los estudios por síndrome aórtico agudo debe incluirse la permeabilidad coronaria y la captación del miocardio, por ello es recomendable realizar la adquisición con sincronismo cardiaco. Tanto la presencia de un defecto de repleción coronario como una hipocaptación miocárdica debe alertar de la posibilidad de un SCA que haya pasado desapercibido.

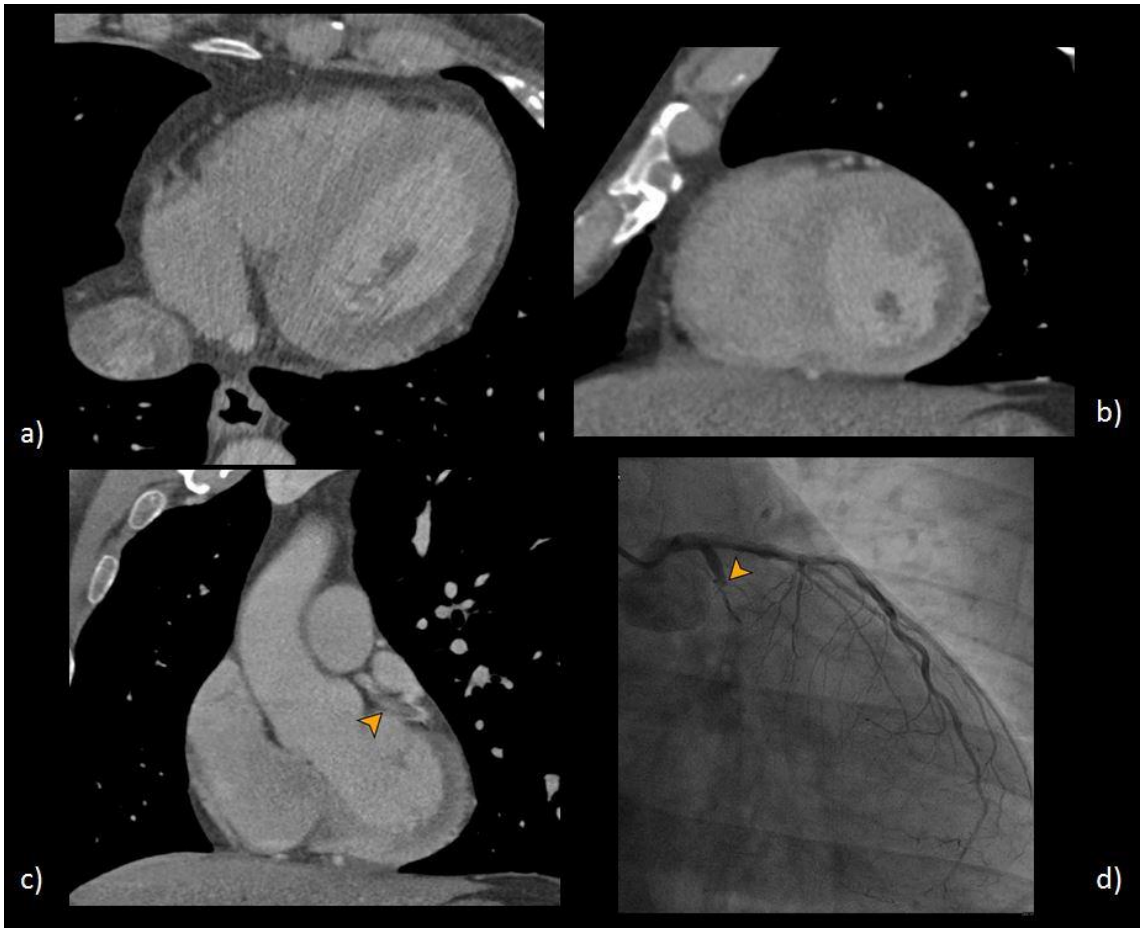

Imágenes de TC de tórax con contraste en fase arterial tardía. Hipoerrealce subendocárdico extenso en segmentos inferolateral basal y medio del ventrículo izquierdo en un corte en plano transversal estricto (a) y en eje corto (b),. En reconstrucción coronal-oblícua (c) se observa un engrosamiento de la luz de arteria coronaria circunfleja con defecto de repleción de contraste intravascular (punta de flecha), en relación con trombosis. En las imágenes del cateterismo (d) se confirma la obstrucción del segmento proximal de arteria circunfleja (punta de flecha).

BIBLIOGRAFÍA

1. Moore A, Goerne H, Rajiah P, Tanabe Y, Saboo S, Abbara S. Acute Myocardial Infarct. Radiol Clin North Am. 2019 Jan;57(1):45-55. doi: 10.1016/j.rcl.2018.08.006.

2. Chang AM, Fischman DL, Hollander JE. Evaluation of Chest Pain and Acute Coronary Syndromes. Cardiol Clin. 2018 Feb;36(1):1-12. doi: 10.1016/j.ccl.2017.08.001.