Caso	(590) Báscula cecal, un subtipo infrecuente de vólvulo cecal que debemos conocer.
Autores	Jenifer Rubio Medina, Irene Donoso Esteban; Gloria Giraldo Alfaro; Irene Pérez Saus; Mónica Campos Pérez; Patricia Camino Marco.
Centro	Hospital General Universitario De Albacete

EXPOSICIÓN DEL CASO

Varón de 59 años en tratamiento quimioterápico por mielofibrosis primaria. Ingresa en UCI por PCT y PCR elevadas, fiebre e hipotensión. A las pocas horas comienza con distensión abdominal y dolor en fosa ilíaca derecha con ruidos hidroaéreos disminuidos.

Se realiza TC abdomino-pélvico con contraste intravenoso de forma urgente que muestra un pliegue anterior y medial del ciego sobre el colon ascendente con dilatación cecal de hasta 9.3 cm de diámetro. Asocia mínima cantidad de líquido libre perirrenal y en canal parietocólico derechos.

DISCUSIÓN

El vólvulo cecal (VC) es la segunda localización más frecuente (15%) de vólvulo intestinal; y puede subdividirse en 3 tipos:

Torsión axial: el ciego se torsiona sobre su eje longitudinal y se ubica en el cuadrante inferior derecho.

Torsión en bucle: el ciego (y frecuentemente el íleon terminal) se torsiona sobre sus ejes longitudinal y transverso situándose en el cuadrante superior izquierdo.

Báscula cecal: el ciego en vez de torsionarse , se pliega anteriormente sobre el colon ascendente ocupando el centro del abdomen. No se produce torsión del meso (no veremos el signo del remolino), por lo que el compromiso vascular es infrecuente. Es la más infrecuente. Entre sus factores predisponentes se encuentran el estreñimiento crónico, el alto consumo de fibra / laxantes, y la inmovilización prolongada. Es frecuente en mujeres jóvenes postparto y en ancianos hospitalizados por la menor motilidad intestinal de base. El diagnóstico es radiológico, siendo la TC la prueba de elección. La hemicolectomía derecha es la opción quirúrgica más recomendable. No obstante, la estrategia terapéutica debe determinarse en función del estado de sufrimiento intestinal y del estado del paciente; en nuestro caso se decidió intentar la devolución mediante colonoscopia con resultado exitoso.

CONCLUSIÓN

La báscula cecal es un tipo infrecuente de vólvulo de ciego que debe sospecharse siempre que exista un ciego dilatado y localizado en el centro del abdomen, sin signo del remolino.

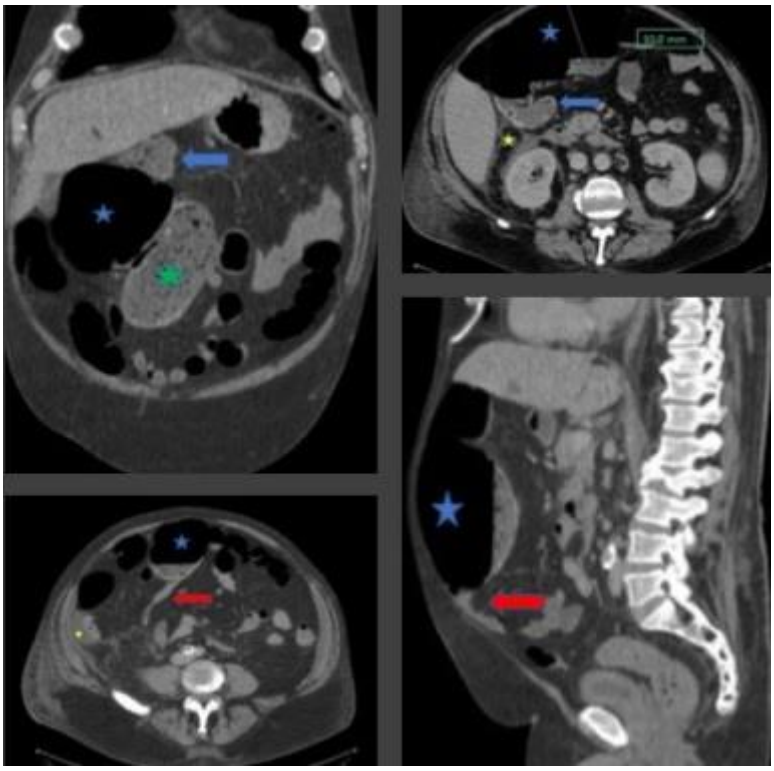

TC abdomino-pélvico con contraste intravenoso. Ciego dilatado (con un diámetro máximo de 9,3cm) y ectópico (estrella azul) localizado en la región antero-medial del abdomen, anterior al colon ascendente (estrella verde), que asocia colapso del colon transverso (flecha azul) y del íleon terminal (flecha roja). Pequeña cantidad de líquido libre perirrenal y en canal parietocólico derechos (estrella amarilla).

BIBLIOGRAFÍA

Vandendries C, Jullès MC, Boulay-Coletta I, Loriau J, Zins M. Diagnosis of colonic volvulus: findings on multidetector CT with three dimensional reconstructions. Br J Radiol . 2010; 83 (995): 983-990. doi: 10.1259 / bjr / 35714052.

Kim YI, Han SK, Min MK, Park SW, Yeom SR. Improvement of a cecal bascule by supportive care. Hong Kong Journal of Emergency Medicine. 2018; 25 (3): 169-172. doi : 10.1177 / 1024907917748146.