Caso	(595) Neutropenia febril.
Autores	Alba Salvador Errasti, Liber Arzanegi Larumbe, Itziar Otero Longo, Cristina Berastegi Santamaría, Elena Ingunza Loizaga.
Centro	Hospital Galdakao Usansolo

EXPOSICIÓN DEL CASO

Mujer de 58 años. AP: Diagnosticada de Mieloma Múltiple IgG estadio IIIB. Tratamiento QT durante 4 meses sin respuesta y con importante toxicidad.

EA: Ingreso por clínica neurológica en el contexto del MM con afectación de SNC, que se trata mediante terapia intratecal y posterior QT. Durante la semana siguiente fase de aplasia con anemia, plaquetopenia y leucopenia.

Comienza con dolor abdominal, diarrea, malestar general, aumento de RFA y desarrollo de shock séptico.

Se realiza TC toracoabdominopélvico con los siguientes hallazgos:

Hígado megálico, con múltiples imágenes hipodensas bien perfiladas y de pequeño tamaño, con distribución difusa por ambos lóbulos y áreas hipodensas más confluentes subcapsulares.

El bazo presenta tamaño y morfología normal, identificando múltiples imágenes hipodensas de similares características.

Los hallazgos sugieren la presencia de microabscesos en relación con candidiasis hepatoesplénica dadas las características radiológicas y el contexto clínico.

Marcado realce de las suprarrenales, secundario a compromiso hemodinámico.

Riñones con disminución difusa de la densidad por hipoperfusión.

Alteración difusa de la densidad ósea con patrón lítico secundario a la enfermedad de base.

A pesar de terapia intensiva y tratamiento antifúngico la paciente fallece al día siguente del diagnóstico.

DISCUSIÓN

La candidiasis hepatoesplénica es una manifestación reconocida de la candidiasis sistémica en pacientes inmunocomprometidos.

Los estudios de imagen juegan un papel importante en su detección precoz.

Los pacientes habitualmente presentan fiebre que no responde a antibioterapia habitual, manifestaciones gastrointestinales inespacíficas y hepatomegalia.

Los cultivos son positivos únicamente en el 50% de los casos, por lo que la confirmación requiere estudios complementarios.

La mortalidad en pacientes con candidiasis sitémica es del 30% a pesar de tratamiento antifúngico, por lo que la sospecha y detección precoz son fundamentales.

Los hallazgos ecográficos se resumen en 4 patrones:

- Patrón de"rueda en rueda": nidus hipoecóico en relación con debris necróticos, anillo interno hiperecogénico compuesto por células inflamatorias y anillo hipoecóico periférico que representa fibrosis.

- "Ojo de buey": similiar al anterior, sin el nidus hipoecogénico.

- Nódulo hipoecogénico: patrón más frecuente y más inespecífico, que resulta de una zona de fibrosis donde se asentaba previamente un área inflamatoria.

- Foco ecogénico: fibrosis o calcificación, en estadios tardíos e indica inciupiente resolución.

Hallazgos TC:

Pequeñas lesiones hipointensas hepatoesplénicas, a veces con un foco hiperdenso en el interior de las lesiones inflamatorias, en relación con pseudohifas.

También puede observarse afectación renal.

Basados en el conocimiento del realce transitorio en fase arterial en lesiones inflamatorias hepáticas, hay publicaciones que sugieren que el estudio multifásico hepático incrementa la sensibilidad en la detección de las lesiones hepatoesplénicas fúngicas.

Hallazgos en RM:

La RM es superior para la detección de microabscesos. Las lesiones aparecen mínimamente hipointensas en secuencias T1 y marcadamente hiperintensas en secuencias T2. Dependiendo del grado de neutropenia se identifica realce en anillo tras administración de gadolinio en fase arterial precoz. Los abscesos fúngicos también pueden mostrar restricción de la difusión.

CONCLUSIÓN

Las pruebas de imagen juegan un papel muy importante en la detección, caracterización y manejo de las patologías infecciosas hepáticas.

Las características típicas de la candidiastis hepatoesplénica en las diferentes pruebas de imagen, en el contexto clínico adecuado, permiten llegar a un diagnóstico precoz, que es crucial para el manejo de estos pacientes, así como valorar la evolución de la enfermedad.

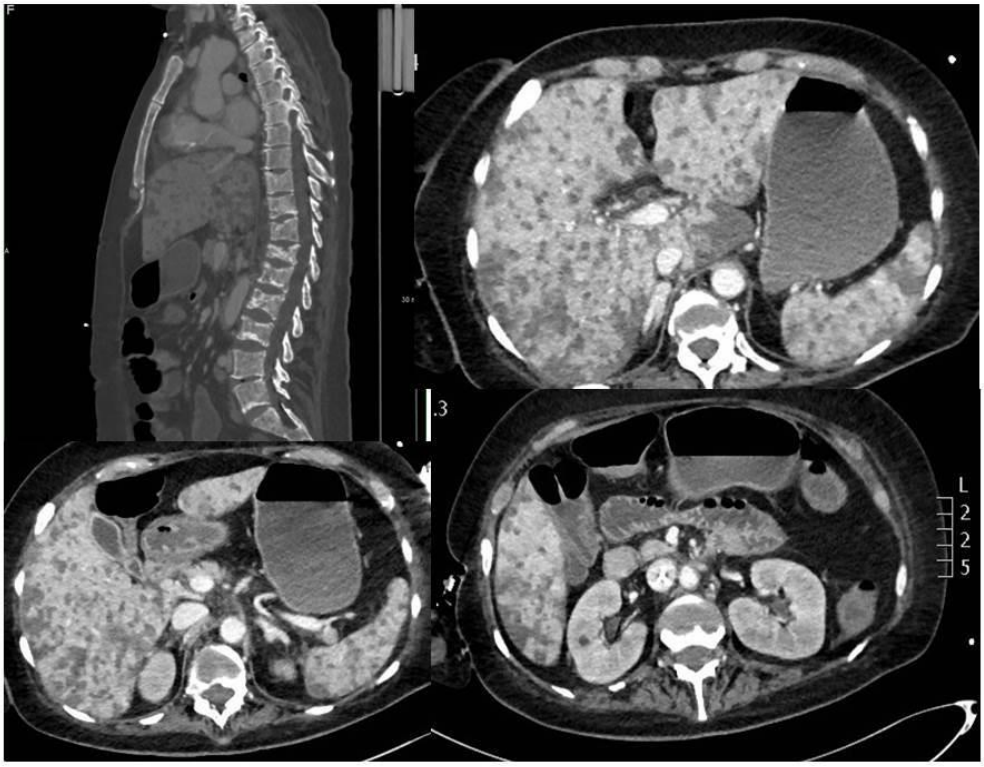

Múltiples imágenes hipodensas bien perfiladas y de pequeño tamaño, con distribución difusa por el parénquima hepático y el bazo. Hiperrealce de las glándulas suprarrenales. Disminución del realce de ambos riñones de forma difusa. Afectación ósea difusa de naturaleza lítica.

BIBLIOGRAFÍA

1. Pablo Bächler, María José Baladron, Christine Menias, Ignacio Beddings, Ron Loch, Eugenio Zalaquett, Matías Vargas, Sarah Connolly, Sanjeev Bhalla, Álvaro Huete. Multimodality Imaging of Liver Infections: Differential Diagnosis and Potential Pitfalls. (2016) RadioGraphics. 36 (4): 1001-23.

2. Nicholas J. E. Moore, Johnsey L. Leef, III, Yijun Pang. Systemic Candidiasis1. (2003) RadioGraphics. 23 (5): 1287-90.

3. Koenraad J. Mortelé, Enrica Segatto, Pablo R. Ros. The Infected Liver: Radiologic-Pathologic Correlation1. (2004) RadioGraphics. 24 (4): 937-55.