Caso	(613) ¡Cuidado con la ingesta de pescado crudo!
Autores	Gloria Alejandra Zarauza Valero, Josep Maria Royo Solé (1), Leticia López Arellano (2), Cristina Moreno Reina (3), Josep Maria Royo Alonso (4), Leandro Alfonso Mendoza Corredor (5)
Centro	Hospital Universitario Virgen Del Rocío, Sevilla, España (1, 2, 4 Y 5). Hospital Universitario Arnau De Vilanova, Lleida, España (3).

EXPOSICIÓN DEL CASO

Varón de 59 años que refiere dolor abdominal de 48 horas de evolución, iniciándose poco después de la ingesta de boquerones en vinagre. Se acompaña de náuseas y vómitos. Ausencia de deposiciones. A la exploración presenta malestar general, dolor intenso en epigastrio, sin signos de peritonismo. Ruidos abdominales aumentados. En el hemograma se objetiva leucocitosis con neutrofilia.

Radiografía de abdomen: niveles hidroaéreos sugestivos de proceso obstructivo/pseudoobstructivo intestinal. Ausencia de gas en ampolla rectal. No se observa neumoperitoneo.

TC abdominal con CIV: se aprecian varios segmentos intestinales (el más afectado el íleon terminal) con estrechamiento de su luz, engrosamiento e hiperrealce mural, asociado a ingurgitación de los vasos mesentéricos y reticulación de la grasa adyacente, junto con distensión de las asas de intestino delgado proximales. Ligera cantidad de líquido libre adyacente a las asas intestinales dilatadas. Dichos hallazgos son sugestivos de cuadro suboclusivo intestinal, que impresiona de etiología infecciosa o inflamatoria.

Se cursa ingreso en Medicina Interna, donde se aplican medidas de descompresión intestinal con sonda nasogástrica y fluidoterapia. Se solicita IgE total y anticuerpos específicos para Anisakis que resultan elevados, lo cual confirma la etiología del cuadro.

DISCUSIÓN

El diagnóstico definitivo fue cuadro suboclusivo de intestino delgado por Anisakiasis aguda.

La Anisakiasis es una zoonosis con alta prevalencia en países como Japón. Se ha constatado un aumento de su incidencia en España, debido al creciente consumo de pescado crudo.

El Anisakis es un nemátodo parásito en cuyo ciclo madurativo no se encuentra el ser humano, convirtiéndose en huésped accidental al ingerir cefalópodos y peces contaminados.

Las manifestaciones clínicas son muy amplias, por este motivo, se han clasificado en cuatro grupos:

- La forma gástrica se caracteriza por dolor intenso en epigastrio, náuseas y vómitos, generalmente, autolimitados.

- En la forma intestinal son habituales los cuadros oclusivos/suboclusivos. La región entérica más frecuentemente afectada es el íleon terminal, aunque puede involucrar otras partes del intestino delgado, el colon o incluso el apéndice cecal simulando una apendicitis aguda.

- La forma extraintestinal se produce por migración de la larva pudiendo afectar a la pleura, páncreas, hígado u ovarios; por ende, la semiología dependerá de la estructura anatómica parasitada.

- La forma alérgica incluye aparición de urticaria, angioedema e incluso shock anafiláctico.

La clave fundamental para sospechar esta entidad es una rigurosa anamnesis. Las pruebas complementarias como la radiografía de abdomen o la TC abdominal con CIV son útiles para detectar complicaciones. El diagnóstico definitivo se alcanza mediante la determinación de los niveles de IgE total y de los anticuerpos específicos para Anisakis.

Las medidas preventivas son primordiales para reducir su incidencia y consisten en cocinar el pescado a 70ºC o congelarlo a -20ºC durante 72 horas.

En las Anisakiasis agudas con afectación intestinal se aboga por el manejo conservador basado en medidas de descompresión intestinal y fluidoterapia. La cirugía se reserva para los casos con extensa afectación estenótica intestinal, perforación o volvulación de un asa.

CONCLUSIÓN

La Anisakiasis es una zoonosis emergente en España debido a un mayor consumo de pescado crudo. El ser humano es un huésped accidental en el ciclo madurativo del parásito.

Existen casos descritos con afectación gástrica, intestinal, extraintestinal y alérgica; cada uno de ellos con una semiología particular.

La anamnesis es el pilar fundamental para sospechar esta entidad, siendo útiles las pruebas complementarias para descartar complicaciones asociadas.

Las medidas preventivas son la herramienta esencial para reducir la incidencia de Anisakiasis.

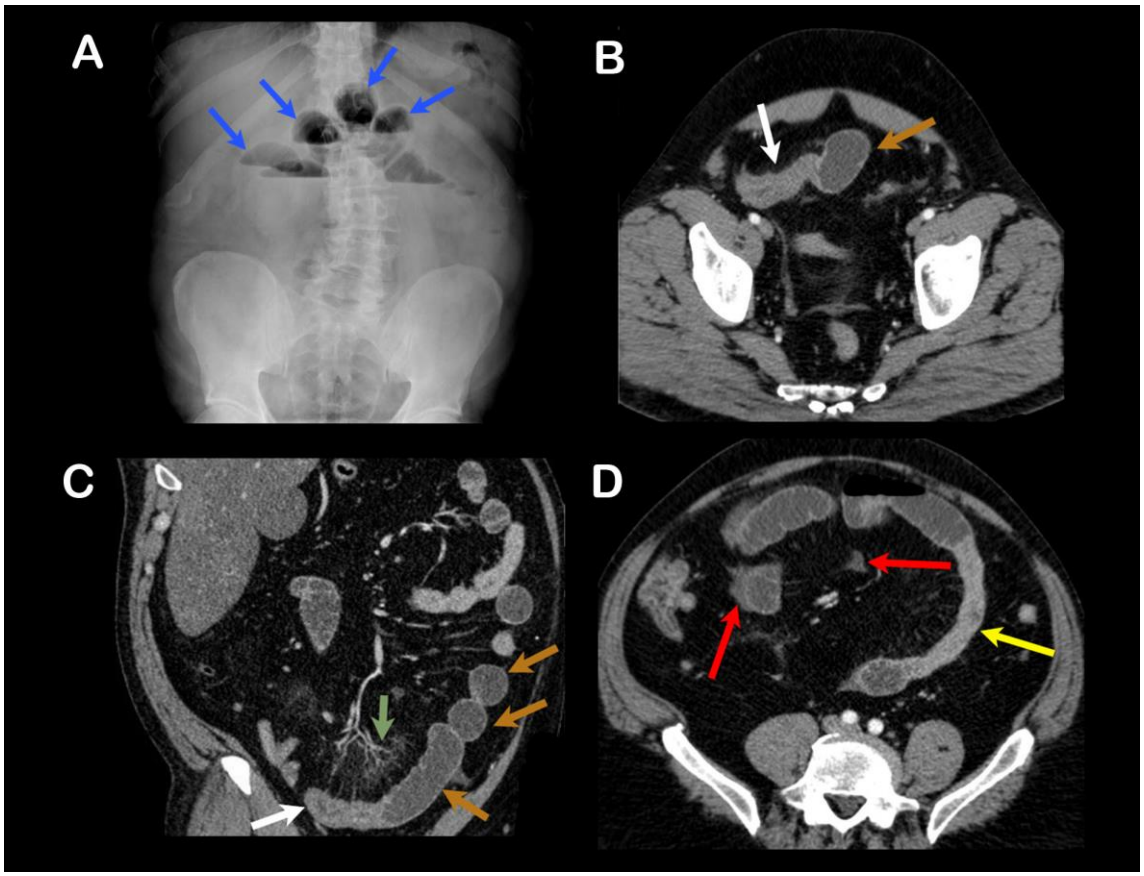

Radiografía de abdomen (imagen A): niveles hidroaéreos (flechas azules) sugestivos de proceso obstructivo/pseudoobstructivo intestinal. Ausencia de gas en ampolla rectal. No se observa neumoperitoneo. Imágenes axiales (B y D) y coronal (C) de TC abdominal con CIV: engrosamiento mural circunferencial con realce bilaminar de un segmento de íleon terminal (flechas blancas) y engrosamiento mural circunferencial de otro segmento que corresponde a yeyuno distal (flecha amarilla). Ambos segmentos afectados asocian distensión de segmentos proximales (flechas naranjas). Ingurgitación de los vasos mesentéricos y reticulación de la grasa adyacente (flecha verde). Ligera cantidad de líquido libre adyacente a las asas intestinales dilatadas (flechas rojas).

BIBLIOGRAFÍA

1. Kojima G, Usuki S, Mizokami K, Tanabe M, Machi J. Intestinal anisakiasis as a rare cause of small bowel obstruction. The American Journal of Emergency Medicine. 2013;31:1422.e1-1422.e2. https://doi.org/10.1016/j.ajem.2013.05.015

2. Burgos Lunar C, Diego Villalón MA, Llorente Díaz E, Novo del Castillo S. Obstrucción intestinal por Anisakis simplex. Medicina de Familia. SEMERGEN. 2006;32:141-145. https://doi.org/10.1016/S1138-3593(06)73239-7

3. Navarro Cantarero E, Carro Alonso B, Castillo Lario C, Fernández Gómez JA. Diagnosis of Anisakis Infestation: experience in our environment. Allergologia et Immunopathologia. 2005;33:27-30. https://doi.org/10.1157/13070605