Caso	(622) Hallazgos radiológicos predictores de la rotura de un aneurisma intracraneal: a propósito de un caso.
Autores	Ana Peña Aisa, Marta Gallego Verdejo, Carlos Castañeda Cruz, Sonia Osorio Aira, Javier Rodríguez Jiménez, Sara Carmen Parrado García
Centro	Hospital Clínico Universitario De Valladolid (hcuv)

EXPOSICIÓN DEL CASO

Anamnesis: mujer de 58 años que acude a urgencias por cefalea de alta intensidad, continua, holocraneal (de predominio frontal y retroocular) de una semana de evolución. Vómitos alimenticios tras las comidas. También refiere congestión nasal, taponamiento auditivo y artromialgias en extremidades inferiores que no responden a analgesia habitual.

Exploración neurológica: sin alteraciones.

Pruebas complementarias:

- TC de cráneo sin CIV: hipodensidad sin efecto de masa de la rodilla del cuerpo calloso que se extiende ligeramente hacia la izquierda sin sobrepasar el asta frontal del ventrículo lateral izquierdo, podría corresponder a una tumoración primaria.

- TC de cráneo con CIV: Imagen nodular hipercaptante de unos 6.4 x 5.7 mm de diámetro, en la bifurcación de la arteria pericallosa izquierda, sugestiva de aneurisma. La paciente ingresa para estudio con angioRM.

- A las 72 horas del ingreso la paciente tiene un síncope, disartria, paresia facial izquierda central e inatención. Se activa código ictus y se realiza TC de cráneo sin CIV: extenso sangrado subaracnoideo con extensión frontal bilateral (sobre todo izquierda) que se abre a ventrículos laterales, tercer y cuarto ventrículo (Fisher IV) con probable origen en el aneurisma descrito en estudio previo. Se decide embolización con coils del aneurisma.

DISCUSIÓN

Muchos factores han sido estudiados como predictores de riesgo de rotura en los aneurismas intracraneales. El tamaño (a mayor tamaño, mayor riesgo de rotura) con punto de corte de 7 mm ha sido de los factores más investigados, así como la localización, siendo los que se ubican en territorios dependientes de la arteria cerebral anterior, como en nuestro caso, los que tienen tasas intermedias de riesgo de rotura.

La tasa de crecimiento, la historia familiar aneurismática, así como la hemorragia subaracnoidea (HSA) previa son factores que cuando están presentes aumentan el riesgo de rotura. Las diferencias raciales y eventos precipitantes como sobreesfuerzos (físicos y/o emocionales) no han demostrado significativamente aumentar el riesgo de rotura.

Clínicamente, la cefalea centinela es una entidad conocida que aparece en algunos pacientes días o semanas antes de la HSA y es considerada un predictor de riesgo de rotura. Fisiopatológicamente no hay consenso en su justificación y puede ser explicada por el crecimiento repentino del aneurisma, la disección o trombosis intramural del aneurisma o, menos probable, debido a “fugas” de adventicia. La traducción radiológica de esos mecanismos puede incluir hipodensidades cercanas al aneurisma como indicador indirecto de sufrimiento (trasudación/edema) al aumentar la presión en el interior de la lesión, igual que ocurre en los casos de hidrocefalia con la trasudación ependimaria de LCR.

Del mismo modo, debemos tener en cuenta que existen diferentes motivos que justifican falsos negativos en el diagnostico de HSA mediante TC de cráneo, como reabsorción de grupo hemo en HSA con clínica leve que tardan en consultar, volúmenes muy bajos de sangrado o un hematocrito bajo. Es por este motivo que en los casos dudosos o con alta probabilidad clínica de HSA y con TC craneal negativo, está indicado la realización de punción lumbar.

CONCLUSIÓN

La gravedad que entraña una patología como la HSA hace necesario su correcto diagnóstico radiológico. Para ello es fundamental, ante una adecuada sospecha clínica, ser capaces de detectar signos sutiles en la TC y saber cuándo es necesario hacer pruebas complementarias (punción lumbar y/o angiografía diagnóstica), ya que a pesar de la alta sensibilidad de las TCMD de cráneo (S˜95%) para su diagnóstico, algunos pacientes presentan falsos negativos.

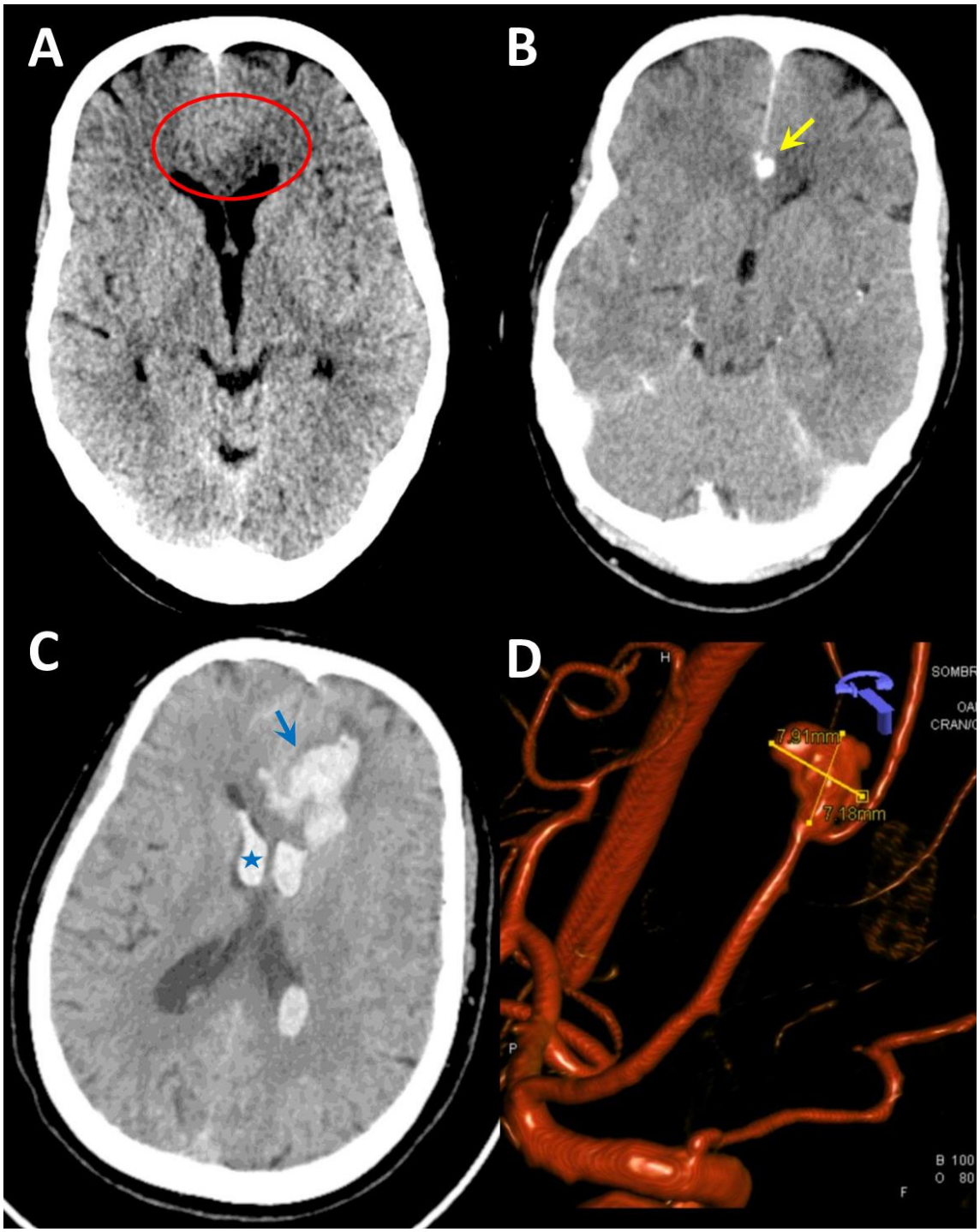

A) TC de cráneo inicial sin contraste intravenoso con ventana "estrecha" donde se observa una hipodensidad alrededor de la rodilla del cuerpo calloso que se extiende hacia el lado izquierdo (círculo rojo) y que no ocasiona efecto masa. B) TC de cráneo con contraste intravenoso donde se observa una imagen hiperdensa (aneurisma) en la bifurcación de la arteria pericallosa izquierda (flecha amarilla). C) TC de cráneo sin contraste intravenoso realizado a las 72 horas del ingreso donde se evidencia una HSA con origen en la locación del aneurisma anteriormente descrito (flecha azul) y abierta a ventrículos (asterisco azul): Fisher IV. D) Angiografía con reconstrucción volumétrica realizada en sala de neurointervencionismo donde aparecen las medidas exactas del aneurisma sacular, previo a su embolización con coils.

BIBLIOGRAFÍA

1. Wiebers DO. Unruptured intracranial aneurysms: natural history, clinical outcome, and risks of surgical and endovascular treatment. The Lancet. 2003;362(9378):103-110. https://doi.org/10.1016/S0140-6736(03)13860-3

2. The UCAS Japan Investigators. The Natural Course of Unruptured Cerebral Aneurysms in a Japanese Cohort. N Engl J Med. 2012;366(26):2474-2482. https://doi.org/10.1056/NEJMoa1113260

3. Linn FHH. The notion of “warning leaks” in subarachnoid haemorrhage: are such patients in fact admitted with a rebleed? Journal of Neurology, Neurosurgery & Psychiatry. 2000;68(3):332-336. https://doi.org/10.1136/jnnp.68.3.332

4. Mark DG, Sonne DC, Jun P, et al. False-negative Interpretations of Cranial Computed Tomography in Aneurysmal Subarachnoid Hemorrhage. Acad Emerg Med. 2016;23(5):591-598. https://doi.org/10.1111/acem.12941