Caso	(644) Síndrome de Wunderlich secundario a gran quiste simple cortical
Autores	Mauricio Jose Fernandez, Ruben Diez Bandera, Leslye Conde Bazan, Fabricio Sanchez, Sara Albort, Marta Méndez-Castrillon Susin
Centro	Complejo Hospitalario Universitario De Vigo (chuvi)

EXPOSICIÓN DEL CASO

Varón de 77 años de edad acude por dolor abdominal generalizado de 48 horas de evolución. Antecedentes de quiste renal simple de 18 cm. Presenta hipotensión (90/50 mmHg) masa palpable a nivel de flanco izquierdo y epigastrio. Hemoglobina de 6,2 g/dL, Creatinina de 3,08 mg/dL y urea de 203 mg/dL. Ante la sospecha de rotura de gran quiste renal simple, se solicita TC de abdomen sin contraste endovenoso por las altas cifras de creatinina, además interconsulta con radiologíaintervencionista de cara a una posible embolización. En el TC se visualiza una gran masa quística de bordes bien definidos de aproximadamente 18 x 15 x 17 cm (AP-T-CC) de localización retroperitoneal izquierda dependiente de la cortical anterior del riñón el cual se halla desplazado inferomedialmente. Dicha masa quística presenta contenido heterogéneo en su interior con áreas espontáneamente hiperdensas sugestivo de sangrado intraquístico. Dicha masa quística ya estaba presente en TC previo, respecto a la cual ha aumentado de tamaño probablemente debido al sangrado intralesional. Líquido libre retroperitoneal que se extiende por el espacio perirrenal en probable relación con rotura quística. Diagnóstico: Síndrome de Wünderlich.

DISCUSIÓN

El síndrome de Wünderlich se refiere a la hemorragia renal espontánea confinada a el espacio subcapsular y perirrenal. En el 20% de los casos, se presenta con la tríada de Lenk: dolor abdominal súbito, masa abdominal palpable e hipovolemia. En la mayoría de los casos se presenta con síntomas inespecíficos y el motivo de consulta suele ser el dolor abdominal agudo y súbito. Las causas mas frecuente son el angiomiolipoma renal y el carcinoma de células renales, pero puede presentarse en el contexto de malformaciones vasculares renales o de quistes renales. Los factores de riesgo que aumentan el riesgo de sangrado por quiste renal son el gran tamaño del quiste, uropatía obstructiva, infección y hemorragia intraquística Ante la sospecha de Wünderlich se recomienda realizar un TCMD sin y con contraste endovenoso en fase arterial. En este caso, la realización de un TCMD sin contraste endovenoso fue suficiente para diagnosticar el sangrado intraquístico y hematoma del espacio perirrenal.

CONCLUSIÓN

El TCMD sigue siendo la prueba de elección para el diagnóstico del síndrome de Wünderlich, en este caso queríamos resaltar la importancia y utilidad del TCMD sin contraste endovenoso.

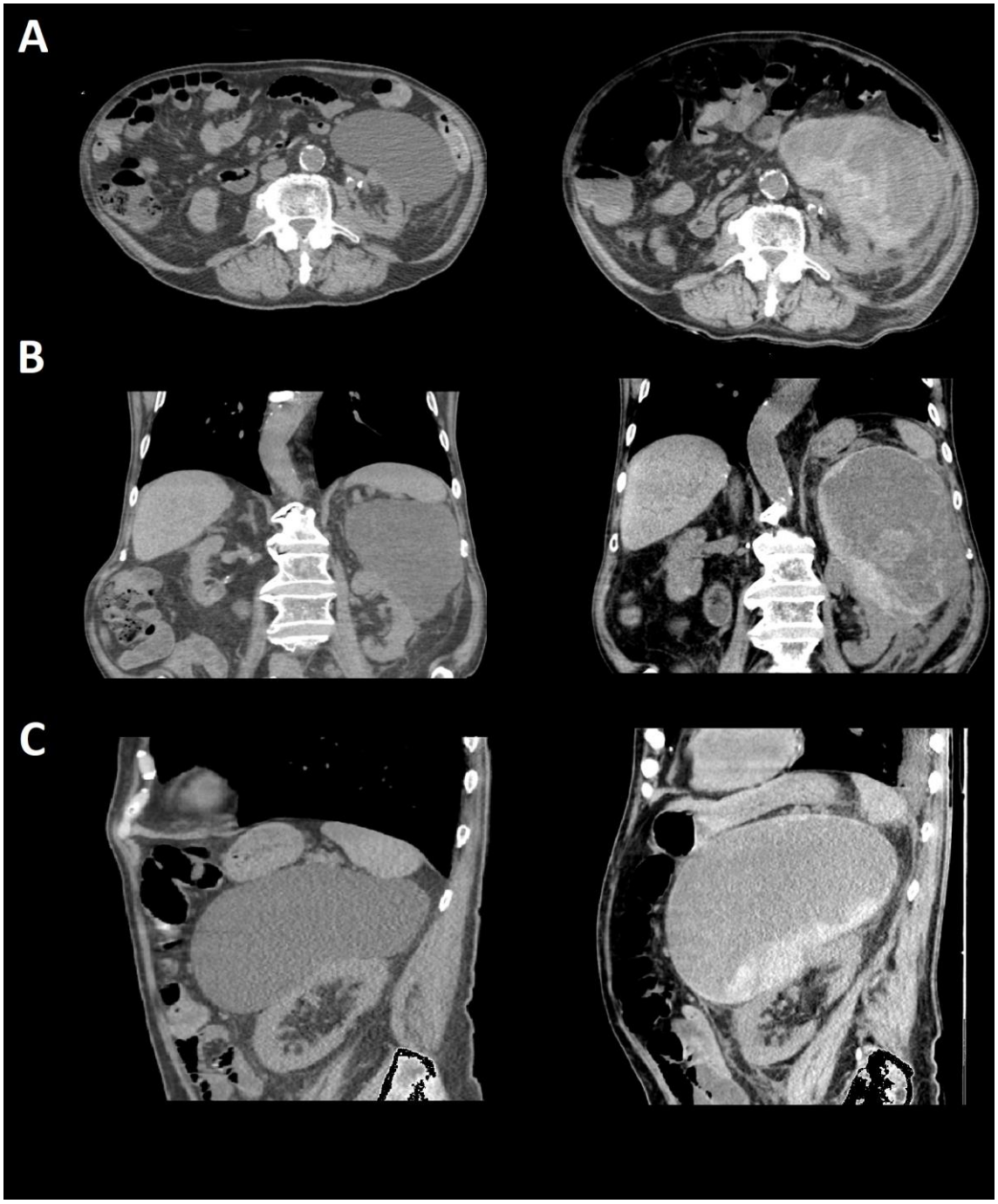

Síndrome de Wünderlich: importancia del diagnóstico por imágen.

BIBLIOGRAFÍA

1. Rey J, García S, Freire F, Rodrigo A, Iglesias B, Calvo A. Síndrome de Wünderlich: importancia del diagnóstico por imagen. Actas Urológicas Españolas [Internet]. 2009 [cited 8 July 2021];33(8):917-919.

2. Katabathina V, Katre R, Prasad S, Surabhi V, Shanbhogue A, Sunnapwar A. Wunderlich Syndrome. Journal of Computer Assisted Tomography. 2011;35(4):425-433.

3. Kim J, Kim J, Ahn S, Park T, Oh M, Moon D et al. Spontaneous perirenal hemorrhage (Wunderlich syndrome): An analysis of 28 cases. 2021.