Caso	(662) Absceso hepático secundario a cuerpo extraño
Autores	Maximiliano Suazo Aravena, Marina Lozano Ros, Cristina Jiménez Pulido, Carmen Trejo Gallego, Nuria Casado Alarcón, Marta Sánchez Canales, Guillermo Alias Carrascosa
Centro	Hospital General Universitario Morales Meseguer, Murcia

EXPOSICIÓN DEL CASO

Mujer de 65 años sin antecedentes personales de importancia, consulta con su médico de familia por cuadro de 2 semanas de evolución de febrícula, malestar general inespecífico, dolor abdominal difuso y nauseas. Se solicita analítica en la que destaca leucocitosis 12.000/mm3 y leucocituria, por lo que se decide tratamiento empírico con fosfomicina oral por sospecha de infección del tracto urinario. La paciente permanece sintomática tras 6 días de tratamiento antibiótico, presentando picos febriles de hasta 39ºC y mayor malestar general, por lo que consulta en servicio de urgencias. A su llegada presenta regular estado general, fiebre de 39.1ºC, tensión arterial 100/50mmHg, frecuencia cardiaca de 103 latidos por minuto y dolor abdominal difuso con predominio en el hipocondrio derecho. Se inicia tratamiento con fluidoterapia y antibióticos, y se solicita TC de abdomen y pelvis con contraste intravenoso identificando un absceso multiloculado en el lóbulo hepático izquierdo y un cuerpo extraño con forma de aguja que perfora la pared anterior de la región antro-pilórica y penetra en la superficie hepática del lóbulo hepático izquierdo. Se realiza cirugía abierta con extracción del cuerpo extraño y drenaje de abundante material purulento por el orificio hepático. El cuerpo extraño resultó ser una espina de pescado ingerida casualmente.

DISCUSIÓN

La ingestión de cuerpos extraños son comunes en la práctica clínica, sin embargo >80% avanzan por el tracto gastrointestinal y son expulsados espontáneamente. Sólo el 1% de los cuerpos extraños causa perforación gastrointestinal, y el 70% de tales ocurren hacia la cavidad peritoneal. Por lo tanto, los abscesos hepáticos secundarios a perforación gastrointestinal por cuerpo extraño son extremadamente raros, y representan el 0-5% de todas las causas de abscesos hepáticos. Los más frecuentes son por ingestión accidental de espinas de pescado o huesos de pollo, que alcanzan el hígado tras perforar el estómago o el duodeno. El diagnóstico es difícil y poco habitual, ya que cursa con clínica inespecífica de malestar general, fiebre y dolor abdominal difuso. El estudio se realiza mediante ecografía abdominal o TC de abdomen con contraste intravenoso, siendo este último el gold estándar. Aunque el tratamiento antibiótico puede aliviar temporalmente los síntomas, el tratamiento recomendado es la cirugía con el fin de extraer el cuerpo extraño y drenar el absceso. Otras técnicas han sido reportadas, tales como la extracción por vía endoscópica o percutánea.

CONCLUSIÓN

El absceso hepático secundario a perforación gastrointestinal por la ingestión de un cuerpo extraño es un cuadro extremadamente raro, sin embargo se debería considerar en casos de abscesos hepáticos de origen desconocido. La tomografía computarizada es la prueba diagnóstica de elección, y el tratamiento recomendado es la extracción quirúrgica y drenaje del absceso.

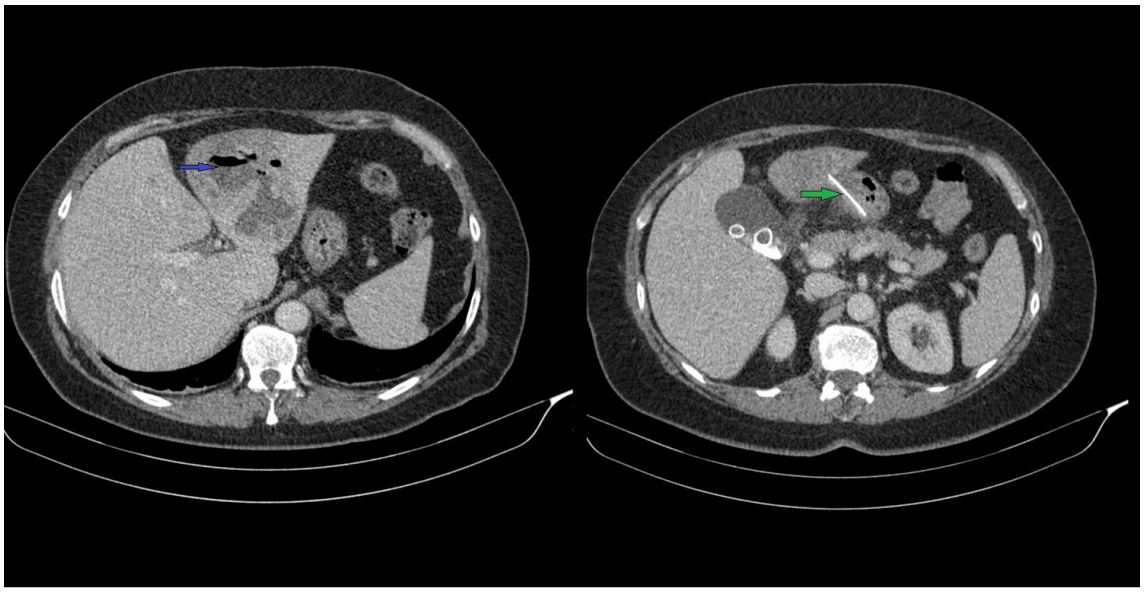

TC de abdomen y pelvis con contraste en fase portal. Se observa un absceso hepático multiloculado afectando al lóbulo hepático izquierdo (flecha azul), secundario a cuerpo extraño lineal que perfora la pared anterior de la región antro-pilórica y penetra en la superficie hepática del mismo lóbulo. (flecha verde)

BIBLIOGRAFÍA

1.- Ikbal Ammaria, Rebeca Longueira Suárez, José Luis Lamas Ferreiro, Mauricio Iribarren Díaz, Ángeles Toscano Novella. Cuerpo extraño: una causa infrecuente de absceso hepático. Revista de gastroenterología y hepatología. Vol. 32. Núm. 3. páginas 179-180 (Marzo 2009). DOI: 10.1016/j.gastrohep.2008.09.019

2.- Luis Tallón Aguilar, Diego Antonio Bernal Moreno, Marta López Porras, Luis Miguel Marín Gómez, Felipe Pareja Ciuró. Cuerpo extraño como causa infrecuente de absceso hepático. Rev. esp. enferm. dig. vol.103 no.6 Madrid jun. 2011. https://dx.doi.org/10.4321/S1130-01082011000600012