Caso	(666) Quiste coloide del tercer ventrículo: una causa de cefalea en Urgencias a tener en cuenta
Autores	Esther Izquierdo Milla, Gianluca Martinelli, Estefanía Ferré Rubio, Sergio Gutierrez Salazar, Jose Vicente Roncero Cano, Ana Isabel Reyes Romero
Centro	Hospita Universitario De Móstoles

EXPOSICIÓN DEL CASO

Mujer de 39 años que acude al Servicio de Urgencias por cefalea intensa pulsátil con episodio de vómitos, pérdida de conocimiento y amnesia. En la exploración física la paciente se encontraba obnubilada pero despierta a la llamada, con lenguaje coherente, pero bradipsiquia. Glasgow 13.

Se le realizó TC de cráneo que mostró una lesión sugerente de quiste coloide en región anterosuperior del III ventrículo de aproximadamente 1.6 cm, que condiciona hidrocefalia obstructiva y que asocia edema cerebral difuso que genera una imagen de pseudohemorragia subaracnoidea a nivel de ambas cisternas Silvianas.

Durante su estancia en Urgencias, presenta deterioro progresivo del nivel de consciencia pasando de Glasgow 13 a 9, por lo que se avisa a UCI para valoración y estabilización, con traslado urgente a Servicio de Neurología del Hospital Clínico San Carlos.

DISCUSIÓN

Los quistes coloides suelen aparecer entre la 3º y 5º década de la vida y no hay predilección de sexos.

Debe sospecharse en pacientes con cefaleas bifrontales o bioccipitales intermitentes graves. Es característico, aunque no muy común, la presentación de cefalea posicional, asociada a náuseas y/o vómitos (con mejoría al ponerse de pie). Otros síntomas pueden ser apraxia de la marcha, caídas sin pérdida del conocimiento, incontinencia, parestesias bilaterales, diplopía, visión mortecina y deterioro del estado cognoscitivo. Ocasionalmente son causa de muerte súbita al producirse la herniación de las amígdalas cerebelosas en el curso de una hidrocefalia aguda.

Por lo general, se diagnostican cuando son evidentes los síntomas de hipertensión intracraneal secundaria a hidrocefalia obstructiva, aunque pueden permanecer asintomáticos y ser hallados incidentalmente. Para su diagnóstico es necesario TC y/o RM. Los quistes coloides son morfológicamente son esféricos y su tamaño varía entre 0.3 - 4 cm de diámetro, aunque el tamaño medio es de 1.5 cm. Su imagen radiológica varía en función de su composición (material mucoide, colesterol, grasa, LCR,..). La imagen típica es la de una lesión redondeada, de bordes bien definidos e hiperdensa en TC sin CIV localizado próximo a ambos agujeros de Monro. En RM suelen ser hiperintensos respecto al parénquima cerebral en SEpT1 y la mayoría son Iso-hipointensos en SEpT2.

Hay que hacer un diagnóstico diferencial con un artefacto de flujo de LCR (pseudoquiste) causado por un flujo turbulento y pulsátil por los agujeros de Monro, asi como con los aneurismas del top de la arteria basilar, subependimomas, papiloma del plexo coroideo o con el quiste de neurocistercosis.

CONCLUSIÓN

En pacientes con cefalea es fundamental la realización del fondo de ojo y la indicación oportuna de la neuroimagen ante la sospecha de una causa orgánica con el fin de tomar una conducta adecuada ante esta entidad potencialmente curable, para evitar el deterioro neurológico y la muerte.

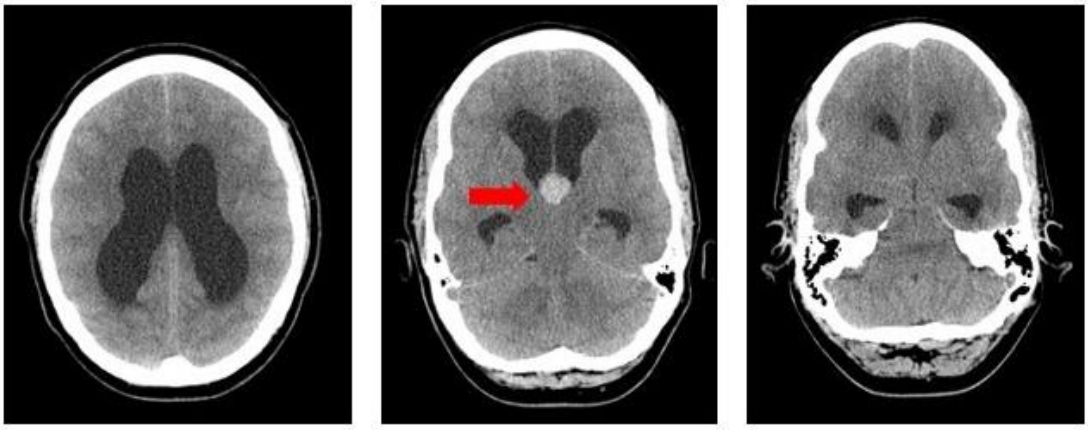

Lesión nodular hiperdensa, en línea media, en región anterosuperior del III ventrículo de aproximadamente 1.6 cm, que condiciona hidrocefalia obstructiva con dilatación de ventrículos laterales. Por su localización impresiona de quiste coloide. Llama la atención la obliteración completa de las cisternas de la base de todos los surcos en relación a edema cerebral difuso que genera una imagen de pseudohemorragia subaracnoidea a nivel de ambas cisternas Silvianas.

BIBLIOGRAFÍA

- Osborn,A.,Preece, M.,et al. Intracranial Cysts: Radiologic Pathologic Correlation and Imaging Approach. Radiology: Volume 239: Number 3 June 2006.

- Epelman, M., Daneman, A. Differential Diagnosis of Intracranial Cystic Lesions at Head US. Correlation with CT and MR Imaging. RadioGraphics 2006.

- Anne G. Osborn, MD, FACR, Chang Y. Ho, MD, Gregory L. Katzman, MD, MBA, Susan I. Blaser, MD, FRCPC. Quistes no neoplásicos. En:Osborn AG, Salzman KL, Barkovich AJ. Diagnóstico por la imagen. Cerebro. 2ª ed. España: Marbán 2011.

- Osborn AG. Choroid plexus cyst. In: Diagnostic imaging: brain. Salt Lake City, Utah: Amirsys, 2004.