Caso	(697) Torsión e Isquemia como complicación de leiomioma uterino pediculado
Autores	Elena Diez Uriel, Rafael Emilio Buongermini, Paula Otermin Barrera, Angela García Pérez, Jorge De Luis Yanes, María José García Redondo
Centro	Hospital General Universitario Gregorio Marañón

EXPOSICIÓN DEL CASO

Mujer de 43 años sin antecedentes personales de interés que acude al servicio de urgencias por dolor en hipogastrio y ambas fosas ilíacas de 4 días de evolución. En la exploración clínica el abdomen es blando, depresible, sin masas o visceromegalias, con dolor a la palpación en Fosa iliaca izquierda con blumberg positivo a ese nivel, en la FID existe dolor a la palpación profunda con Blumberg negativo, Rovsing y Murphy negativo. En la analítica destaca leucocitosis con neutrofilia y aumento de PCR (13.2 mg/dl).

Se consulta el caso con el radiólogo de urgencias y se decide realizar un TC abdominopélvico y posteriormente, para filiar mejor los hallazgos, una RM pélvica.

DISCUSIÓN

En el TC abdominopélvico con CIV se observa una masa pélvica de 9 cm anterior al útero, bien definida y sin clara órgano-dependencia con un nivel líquido-líquido en su interior, además se aprecia escasa cantidad de líquido libre en la FID.

En la RM pélvica realizada al día siguiente se observa la masa descrita y se aprecia un pedículo de contacto con el útero y ausencia de realce de la misma en las secuencias postcontraste que traduce interrupción completa del flujo en el pedículo e isquemia del leiomioma.

Los leiomiomas son los tumores uterinos más frecuentes. De los tres tipos, el subseroso es el segundo en frecuencia, siendo habitualmente asintomáticos. La torsión de un leiomioma subseroso pediculado es una complicación rara, tratándose de una urgencia quirúrgica dado el alto riesgo de isquemia y peritonitis aguda. Cuando dan sintomatología, esta es variable en función del grado de torsión y del tiempo en el que esta se produce, pudiendo causar desde una molestia leve cuando la torsión es incompleta o se resuelve espontáneamente hasta un cuadro de dolor abdominal agudo en el caso de que la torsión sea completa. Además, los leiomiomas pueden dar síntomas por compresión de estructuras vecinas.

En la mayor parte de las torsiones de leiomiomas el diagnóstico preoperatorio no es preciso, siendo la visualización directa intraoperatoria el método diagnóstico habitual.

En las pruebas de imagen el hallazgo que orienta al diagnóstico de leiomioma torsionado ante una masa pélvica es la identificación del pedículo congestionado. Otros signos indirectos que orientan a esa posibilidad incluyen cambios en la

localización y tamaño de un leiomioma conocido o disminución o ausencia de su perfusión.

El tratamiento indicado es quirúrgico. En caso de retrasar el tratamiento existe riesgo de isquemia, sangrado y sepsis.

CONCLUSIÓN

Pese a que los leiomiomas uterinos son frecuentes, la torsión de un leiomioma subseroso es una complicación infrecuente y se trata de una emergencia quirúrgica dado el riesgo de complicaciones (sangrado, isquemia, y sepsis).

En el contexto clínico adecuado, el conocimiento de los hallazgos de imagen que orientan a la sospecha de leiomioma torsionado es importante para realizar un correcto diagnóstico.

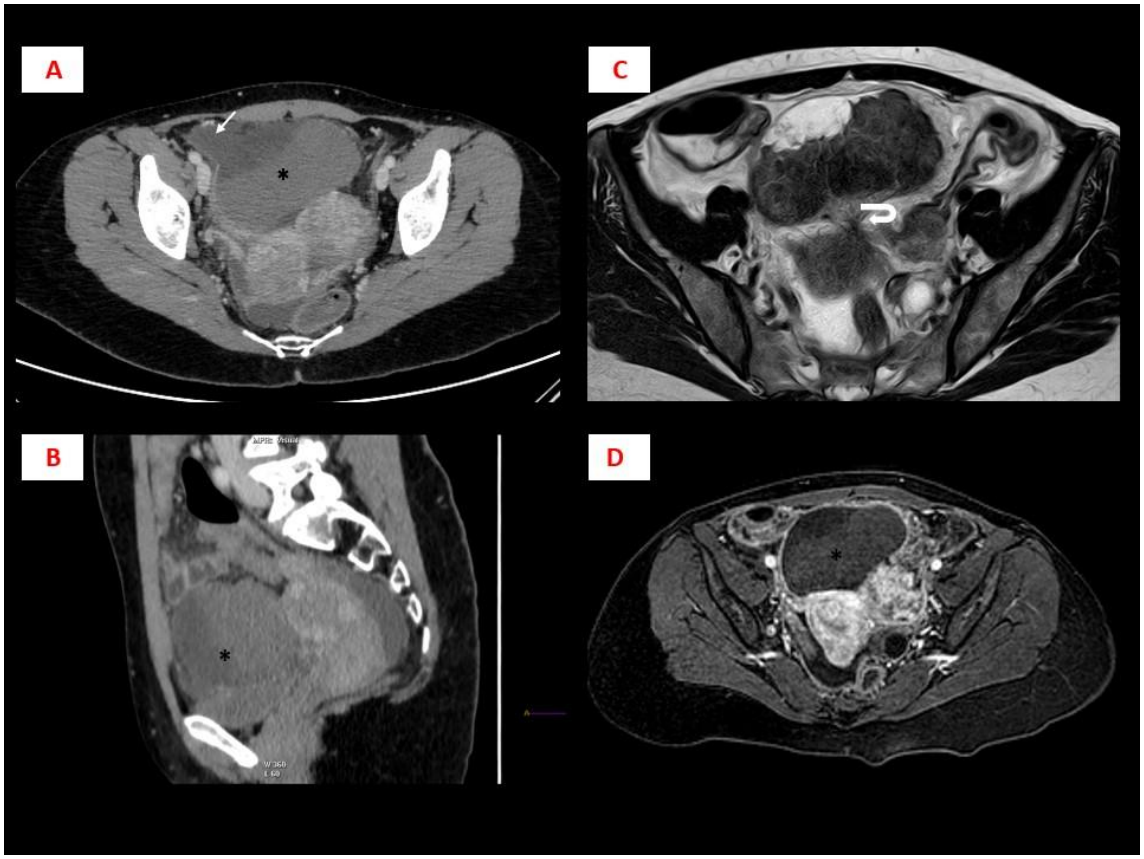

A: imagen axial de TC con CIV a nivel de la pelvis que muestra una masa bien definida (*) con contenido denso que forma nivel sin clara órgano-dependencia. Se aprecia también escasa cantidad de líquido libre (flecha). B: imagen sagital de la masa tras reconstrucción RMP. C: imagen de RM, secuencia potenciada en T2, que muestra el leiomioma y el pedículo vascular (flecha curva). D: Imagen de RM, secuencia T1 tras gadolinio IV que muestra ausencia de realce del leiomioma.

BIBLIOGRAFÍA

Roy C, Bierry G, El Ghali S, Buy X, Rossini A. Acute torsion of uterine leiomyoma: CT features. Abdom Imaging (2005) 30:120-123.

Marcotte-Bloch C, Novellas S, Buratti MS, Caramella T, Chevallier P, Bruneton JN. Torsion of a uterine leiomyoma: MRI features. Clin Imaging 2007; 31: 360-2.

Le B, Dey C, Byun K. Imaging findings of a torsed pedunculated uterine leiomyoma: A case report. Radiol Case Rep. 2020 Feb; 15(2): 144-149.