Caso	(701) Hemorragia tumoral: una presentación atípica de las neoplasias cerebrales
Autores	Luis Miguel Guadalupe González, L. Martínez Camblor, J. Calvo Blanco, F. García Arias, S. Sal De Rellan Arango, A. I. Barrio Alonso.
Centro	Hospital Universitario Central De Asturias

EXPOSICIÓN DEL CASO

Mujer de 63 años sin antecedentes de interés que comienza de manera súbita con un cuadro de disminución del nivel de conciencia, hemiparesia derecha, afasia y vómitos. Es trasladada al Servicio de Urgencias dentro del protocolo de código ictus, realizándose un TC craneal sin contraste que muestra una hemorragia intraparenquimatosa en ganglios de la base y tálamo izquierdos de probable perfil hipertensivo con colapso del ventrículo lateral homolateral y signos de herniación subfalcina. Presentó una evolución clínica lentamente favorable durante un mes con persistencia de dificultades en la nominación y una leve paresia faciocrural derecha al alta. Durante el ingreso se realizaron varios controles con TC y una RM en los que se identificaba el hematoma en evolución sin aparente lesión subyacente.

Presentó un nuevo episodio de deterioro neurológico un mes más tarde, con inestabilidad, desorientación, deterioro cognitivo y al menos dos episodios de caída al suelo con traumatismo craneoencefálico tras el alta. Una vez en el hospital se realizó un TC craneal sin y con contraste que puso de manifiesto una lesión con captación en anillo sugestiva de neoformación en el lecho del hematoma. En una nueva RM se identificó un glioblastoma.

DISCUSIÓN

El glioblastoma multiforme (GBM) es la variedad más agresiva de los astrocitomas. En raras ocasiones (aproximadamente un 2% del total de casos) puede debutar como hemorragia intraparenquimatosa. Los tumores del SNC que más habitualmente presentan sangrado asociado son el GBM, los oligodendrogliomas, las metástasis y los adenomas hipofisarios.

Se desconoce la causa de la hemorragia relacionada con el GBM aunque se postula un origen multifactorial debido a angiogénesis tumoral en las áreas de necrosis, afectación de ramas arteriales perforantes por la neoplasia y desarrollo de pequeñas malformaciones arteriovenosas intratumorales.

Resulta difícil realizar un diagnóstico diferencial entre GBM y hemorragia intraparenquimatosa, especialmente cuando se presenta en la localización típica de los hematomas hipertensivos como en este caso. Debe realizarse una adecuada revisión de los antecedentes clínicos, particularmente sin no hay antecedentes de hipertensión arterial.

En el TC las neoplasias suelen presentar mayor componente de edema vasogénico desde su inicio, hallazgo que suele estar ausente durante la fase aguda de las

hemorragias intraparenquimatosas. La localización atípica, la morfología irregular, los focos satélites y la presencia de sangre en distintos estados evolutivos son hallazgos que sugieren una neoplasia subyacente. Un estudio mediante TC con contraste y con energía dual también puede ayudar al diagnóstico.

La RM con gadolinio normalmente permite diferenciar entre la captación de contraste por la neoplasia y la zona de hemorragia, aunque puede mostrar falsos negativos si el volumen del hematoma es elevado y comprime el tejido tumoral ocultándolo. Es característico un retardo evolutivo de las fases de evolución del hematoma asociado a un anillo periférico incompleto de hemosiderina, además de la escasa disminución o incluso persistencia del efecto de masa, especialmente tras 4-8 semanas como ocurre en este caso. El control evolutivo pasados los 2 meses puede poner de manifiesto lesiones ocultas especialmente en hemorragias sin un desencadenante claro.

CONCLUSIÓN

Destacar la importancia de considerar la existencia de lesiones subyacentes en los casos de hemorragia cerebral de causa no filiada, con evolución atípica o con una cantidad desproporcionada de edema vasogénico en la fase aguda y de realizar estudios complementarios (RM con contraste o TC con energía dual) que puedan ayudar al diagnóstico.

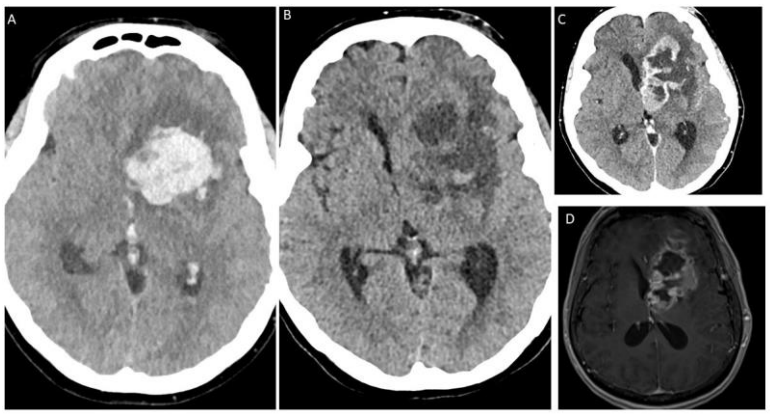

A) TC sin contraste con hemorragia en ganglios basales izquierdos y llamativa cantidad de edema vasogénico. B) TC a los dos meses mostrando una lesión hipodensa de bordes irregulares y persistencia del efecto de masa C y D) TC con contraste y secuencia de RM T1 con contraste mostrando la intensa captación de la lesión, alternando zonas sólidas con necrosis. Morfología de glioblastoma.

BIBLIOGRAFÍA

Robert I.Grossman y David M. Yousem. Neoplasias del cerebro. Neurorradiología 2ª edición. Madrid, España, Marbán Libros, S.L, 2007. pp.173-241.

J L Caniego Monreal, A López Rueda, R Ocete Pérez. Ictus hemorrágico. Angiopatía Amiloide. Aneurismas y malformaciones vasculares. Radiología esencial SERAM 2ª edición. J. L. del Cura, S. Pedraza, A. Gayete, A. Rovira. Madrid, España, Editorial Médica Panamericana, 2018. pp.1439-1460.

Anne G. Osborn. Hemorragia parenquimatosa espontánea. Osborn El encéfalo. Diagnóstico por imagen, Patología y Anatomía. Madrid, España, Editorial Médica Panamericana, 2018. pp. 81-94.

Richard, S. A., Ye, Y., Li, H., Ma, L., & You, C. Glioblastoma multiforme subterfuge as acute cerebral hemorrhage: A case report and literature review. Neurology International. 2018; 10(1). https://doi.org/10.4081/ni.2018.7558.