Caso	(714) Caso de Pielonefritis enfisematosa en transplantado renal
Autores	Manuel Martínez, Maria Isabel Tercero, Isabel Lizaran, Irene Donoso, Irene Perez, Ricardo Rodenas
Centro	Complejo Hospitalario Universitario De Albacete

EXPOSICIÓN DEL CASO

Acude a urgencias un hombre de 61 años por fiebre de 38º de 3 días de evolución, dolor abdominal con vómitos, disuria, oliguria y tenesmo vesical. Está en tratamiento antibiótico desde hace 3 semanas por ITU. Intervenido de trasplante renal hace 3 meses. Se realiza ecografía abdominal que descarta hidronefrosis, observándose una colección pararrenal tabicada en el injerto renal.El paciente ingresa en UCI pautando profilaxis antibiótica y drenaje percutaneo de la colección con posterior cultivo e inserción de cateter doble J .Posteriormente a los dos dias se realiza un TC abdominopélvico:Se observa una desestructuración de la mitad inferior del injerto renal con ausencia de captación de contraste y con gas en su interior.

Hallazgos compatibles con pielonefritis enfisematosa.Ante estos hallazgos se realiza una laparatomia pararrectal izquierda con drenaje en cavidad pélvica y lecho de transplantectomía, con posterior resolución del cuadro infeccioso y desaparación de los hallazgos radiológicos previos en TC de control.

DISCUSIÓN

La pielonefritis enfisematosa es una infección renal grave y poco frecuente, que ocurre como complicación de la pielonefritis aguda al producirse un infección necrosante causada por gérmenes formadores de gas (E. Coli, Klebsiella...;) .Tiene mayor incidencia en diabéticos, inmunodeprimidos y mujeres mayores de 50 años. Se caracteriza por la formación de gas en el parénquima renal. Causa fiebre, dolor en flanco, hiperglucemia, acidosis y deshidratación.Es un proceso grave que puede causar un shock séptico y disfunción multiorgánica. El diagnóstico y tratamiento precoz es esencial, debiendo sospecharla ante pielonefritis que no responde bien al tratamiento o que afecta de severamente al estado general.No tiene datos clínicos ni analíticos específicos, por lo que los estudio radiológicos son clave.En función de la afectación del tracto urinario se puede clasificar en:Pielitis enfisematosa: Es benigna y de excelente pronóstico bajo tratamiento antibiótico.Ureteritis enfisematosa: Pielonefritis enfisematosa. La clasificación de Huang gradúa la severidad según hallazgos radiológicos:GRADO 1: Gas limitado al sistema colector.GRADO 2: Gas en el parénquima renal.GRADO 3A: Espacio perirrenal afectado.GRADO 3B: Espacio pararrenal afectado.GRADO 4: Afección bilateral o paciente monorreno.La primera prueba para su diagnóstico es la ecografía,y debe alertar de su sospecha la visualizacion de artefactos por presencia de aire en el parénquima renal o via excretora, causando artefacto de reverberación. Puede infravalorar la profundidad de la afectación parenquimatosa y la prueba de diagnóstico confirmatoria es el TC.El TC se considera la prueba ideal para

diagnosticarla y cuantificar la cantidad y extensión de gas. Permite identificar el foco obstructivo de haberlo y diagnosticar complicaciones como necrosis y abcesos. El tratamiento de elección es quirúrgico ya que reduce la mortalidad respecto al conservador.

CONCLUSIÓN

La pielonefritis enfisematosa es una patología grave cuyoa sospecha diagnóstica se estrablece mediante pruebas de imagen como la ecografia y sobre todo el TC. No debe demorarse su diagnóstico dada la alta tasa de mortalidad sin un adecuado tratamiento.

Imagen 1

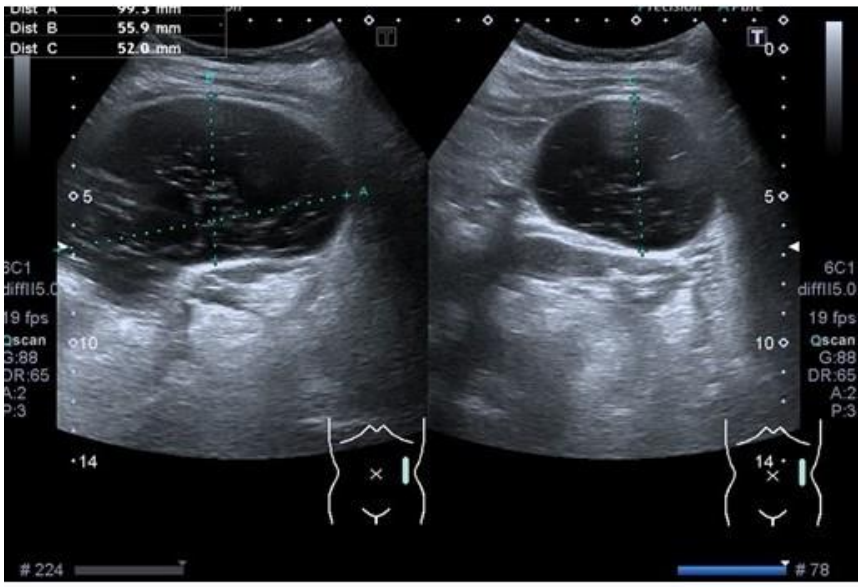

Imagen 2

Imagen 1. Ecografía mostrando la colección perirrenal, adyacente al injerto renal con focos hiperecoicos compatibles con gas. Imagen 2. TC Prequirúrgico confirmando la sospecha de pielonefritis enfisematosa, mostrando un trasplante renal de tamaño aumentado, desestructurado, con amplias zonas hipocaptantes y gas en su interior. También observamos gran cantidad de gras ectópico intrapélvico y colección con gas en su interior anterior y adyacente al injerto, así como gas en pared abdominal anterior derecha por manipulación reciente.

BIBLIOGRAFÍA

Emphysematous pyelonephritis: clinico radiological classification, management, prognosis, and pathogenesis. Huang JJ, Tseng CC. Arch Intern Med 2000; 160:797-805. PielonEfritis enfisematosa: presentación de un caso y revisión de la literatura. A. Blanco Diez, A. Barbagelata López, E. Fernandez Rosado, R. Casas Muíño, V. Chantada Abal, M. Gonzalez Martín.Servicio de Urología. Hospital Universitario Juan Canalejo. La Coruña. Actas Urol Esp v.27 n.9 Madrid oct. 2000. Diagnóstico por ecografía, Carol M. Rumack