Caso	(733) Rectorragia tras colonoscopia
Autores	María Pérez Jaén, María Pérez Jaén, Antonio Bermejo Bote, Antonio J. Águila Gómez, Pablo Rodríguez Vaquero, María Rabelo Fernández, Rocío Mora Monago
Centro	Complejo Hospitalario Universitario De Badajoz

EXPOSICIÓN DEL CASO

Paciente con antecedente de colonoscopia reciente, que vuelve al hospital tras unas horas del alta por marcada rectorragia e inestabilidad hemodinámica. Sospecha de sangrado activo. Realizamos TC abdomino-pélvico sin contraste y angio-TC en fases arterial y venosa, identificando una dilatación generalizada del marco cólico, que se encuentra casi repleto de contenido heterogéneo, de aspecto hemático. En el angio-TC se identifica extravasación de contraste hacia la luz del ciego, que aumenta en la fase portal y se deposita en la zona declive. Se propone realizar tratamiento endoscópico en primer lugar, pero se desestima dada la inestabilidad hemodinámica y la dificultad para preparar correctamente el colon del paciente. Se decide tratamiento endovascular, realizando la embolización de la rama arterial cecal responsable del sangrado activo.

DISCUSIÓN

Nos encontramos ante un paciente con hemorragia digestiva baja de importante entidad que se relaciona con el antecedente de una colonoscopia en el día anterior, mediante la cual se realizó polipectomía y tratamiento de angiectasias a nivel del ciego. El sangrado post colonoscopia es una de las complicaciones más frecuentes que podemos encontrar tras este procedimiento, con una frecuencia aproximada de 0,6-3,1%. La frecuencia de sangrado aumenta significativamente cuando se realiza biopsia. No obstante, ocurre en una minoría de ocasiones. Este tipo de sangrado puede ocurrir de forma inmediata o de forma diferida. En nuestro caso, dada la cronología de los acontecimientos, probablemente se trate de un sangrado inmediato que ha tardado unas horas en ser identificado, ya que su origen es muy proximal. La morfología del pólipo también influye, ya que un pólipo pediculado suele presentar aferencia vascular importante en comparación con uno sésil. Sin embargo, este último tipo suele requerir una resección más profunda y amplia, lo que puede condicionar una electrocoagulación insuficiente. Además, tras la resección, suelen quedar vasos expuestos localizados en la capa submucosa, lo que podría aumentar el riesgo de sangrado tardío. El manejo de estos casos depende de la estabilidad hemodinámica del paciente, siendo preferente la revisión endoscópica si ésta es posible. El angio-TC permite confirmar la presencia de sangrado activo, localizar el punto sangrante, aporta información complementaria sobre la anatomía y sobre posibles complicaciones asociadas. Si el tratamiento endoscópico no es posible, la embolización mediante angiografía del vaso responsable es la opción terapéutica a seguir. En este caso, se desestimó realizar tratamiento endoscópico debido a la abundante cantidad de restos hemáticos que impedían realizar la técnica de manera adecuada, por lo que se decidió tratamiento endovascular, con excelente resultado.

CONCLUSIÓN

El sangrado post-colonoscopia ocurre poco, pero su frecuencia aumenta en los casos en los que se realiza biopsia. Mediante el angio-TC podemos confirmar y localizar el origen del sangrado activo, así como determinar alteraciones anatómicas o posibles complicaciones. La embolización mediante angiografía es una opción terapéutica en los casos en los que la endoscopia no es posible.

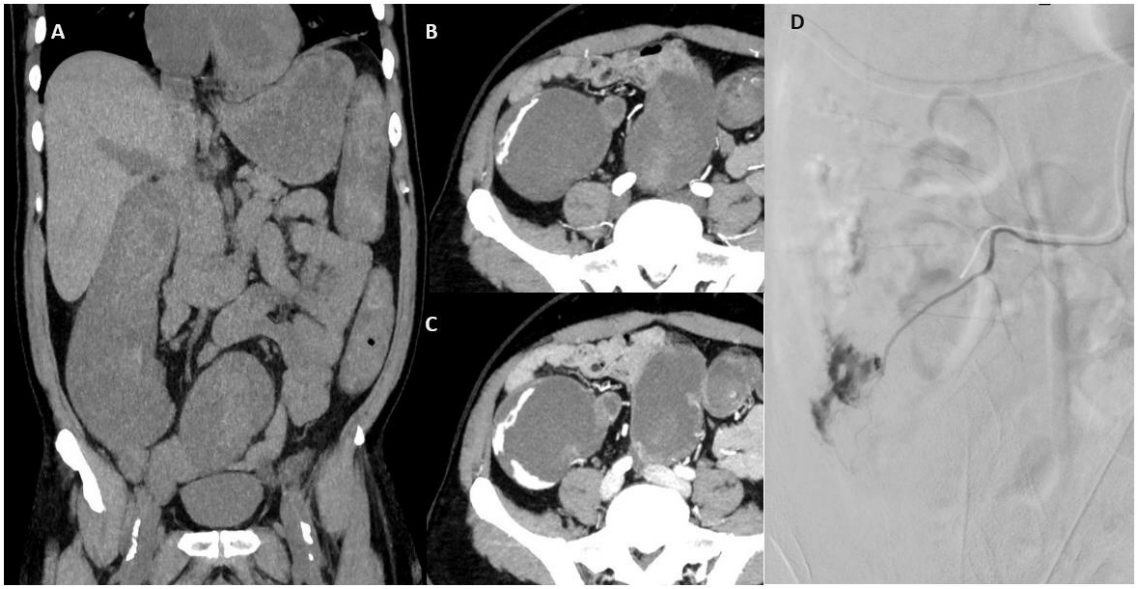

A) Imagen coronal en fase sin contraste, donde destaca la distensión del marco cólico, con gran cantidad de material hemático intraluminal. *Nótese la diferencia de densidad de la pared del ventrículo izquierdo (de densidad mayor) con respecto a su contenido sanguíneo, en relación con signos de anemia. B) y C) Imágenes en plano axial de fases arterial y venosa respectivamente, donde se observa el aumento de la extravasación desde la primera a la segunda. D) Imagen de la arteriografía previa a la embolización, donde se observa el punto de extravasación de contraste procedente de una rama arterial cecal.

BIBLIOGRAFÍA

Su Young Kim, Hyun-Soo Kim, Hong Jun Park. Adverse events related to colonoscopy: Global trends and future challenges. World J Gastroenterol. 2019 Jan 14; 25(2): 190-204. doi: 10.3748/wjg.v25.i2.190

GUIDELINE The role of endoscopy in the patient with lower GI bleeding. Volume 79, No. 6 : 2014 GASTROINTESTINAL ENDOSCOPY 875

Rodrigues A, Carrilho A, Almeida N, et al. Interventional Algorithm in Gastrointestinal Bleeding—An Expert Consensus Multimodal Approach Based on a Multidisciplinary Team. Clinical and Applied Thrombosis/Hemostasis. January 2020. doi:10.1177/1076029620931943