Caso	(744) El Espacio Peligroso: Extensión Mediastínica de una Perforación Esofágica y posterior formación de un Absceso Retrofaríngeo.
Autores	José Martínez-checa Guiote, Nerea Torena Lerchundi, Ignacio De Garcillán De La Joya, Gabriela Serra Del Carpio, María Luz Parra Gordo, Silvia Ossaba Vélez.
Centro	Hospital Universitario La Paz.

EXPOSICIÓN DEL CASO

Hombre de 56 años acude a urgencias por sialorrea, disfagia y sensación de cuerpo extraño faríngeo tras atragantamiento con hueso de pollo. Exploración física: piel de tórax superior eritematosa y caliente y gran enfisema subcutáneo a nivel cervical. Exploración ORL y analítica normal.

En la radiografía de tórax se objetiva marcado enfisema subcutáneo cervical bilateral, despegamiento de la pleura mediastínica sobre la silueta cardíaca y aire entre el hemidiafragma izquierdo y la aorta descendente "signo V de Naclerio" (Figura 1).

Tras empeoramiento respiratorio y dolor retroesternal en aumento pasa a BOX de REA y se realiza TC cérvico-torácico tras la administración de contraste intravenoso confirmando los hallazgos de la radiografía (Figura 2) y evidenciando una solución de continuidad de la pared posterior del esófago a nivel de D1 (Figura 3), con importante cuantía de gas disecando los espacios cervicales profundos y hasta mediastino. Pequeñas cámaras de neumotórax y neumoperitoneo.

Regresa al día 14 post-operatorio por clínica infecciosa. En el TC se observa gran colección hipodensa con burbujas de gas y realce periférico que se extiende a lo largo del espacio retrofaríngeo y peligroso, con trabeculación de la grasa y adenopatías reactivas en mediastino superior (Figura 4).

DISCUSIÓN

Diagnóstico: Perforación esofágica con neumomediastino y marcado enfisema cervical y subcutáneo. A las dos semanas desarrolló como complicación un gran absceso retrofaríngeo y mediastinitis superior.

Reflexión docente:

El espacio retrofaríngeo queda comprendido ente la fascia alar anterior y la fascia prevertebral posterior, contiene una delgada línea grasa entre los músculos constrictores de la faringe y los músculos prevertebrales y se extiende cráneo-caudalmente en el espacio supra e infrahioideo, desde la base del cráneo hasta la altura aproximada de D3. Posteriormente a este se encuentra el espacio peligroso, debido a la orientación longitudinal de la fascia cervical profunda que permite rutas de propagación de los procesos patológicos a su través, pudiendo alcanzar el mediastino y provocando graves complicaciones. Este caso ejemplifica a la perfección este proceso hasta en dos ocasiones:

En primer lugar mediante la disección de estos espacios por las burbujas de aire que entran desde el esófago hasta provocar un importante neumomediastino. Posteriormente, complicación tardía, se observa la formación de un absceso retrofaríngeo que se extiende por el espacio peligroso ocasionando mediastinitis superior.

La impactación faringo-esofágica de un cuerpo extraño es de las pocas indicaciones del TC cervical sin contraste. Se produce en más del 75% inferior al músculo cricofaríngeo, aproximadamente a nivel de C6 y la causa más frecuente son las espinas de pescado (60%), seguido de los huesos de pollo (16%). La radiografía no suele ser muy útil para su identificación por frecuentes falsos positivos y negativos.

En el TC se verá el hueso como una lesión fina hiperdensa. Importante detectar signos indirectos de perforación como aire y líquido extraluminal, puesto que objetivar la solución de continuidad es infrecuente. Ante estos hallazgos deberemos descartar la presencia de abscesos retrofaríngeos repitiendo el TC cervical tras la administración de contraste intravenoso.

CONCLUSIÓN

La importancia del espacio peligroso reside en la extensión de procesos patológicos faríngeos hacia mediastino, causando graves complicaciones. Ante la impactación faringo-esofágica de un cuerpo extraño debemos buscar signos indirectos de perforación esofágica (aire y líquido extraluminal), y en caso de encontrarlos, descartar mediante un estudio con contraste la presencia de complicaciones en el espacio retrofaríngeo como abscesos y la posible afectación hacia mediastino.

Figura 1

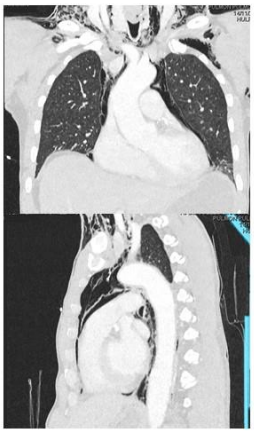

Figura 2

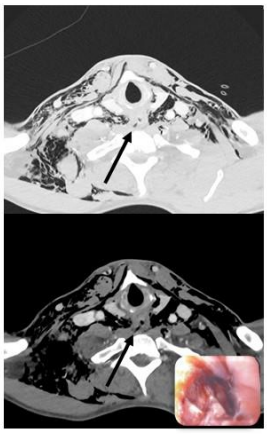

Figura 3

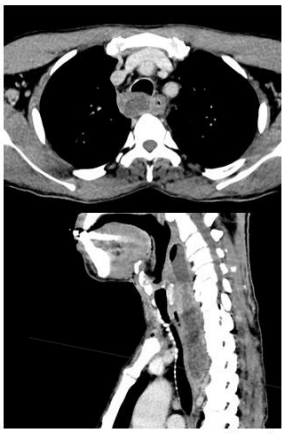

Figura 4

Marcado enfisema subcutáneo cervical bilateral, despegamiento de la pleura mediastínica sobre la silueta cardíaca y aire entre el hemidiafragma izquierdo y la aorta descendente "signo de la V de Naclerio" (Figura 1). TC cérvico-torácico tras la administración de CIV con ventana de pulmón donde se confirma el neumomediastino, el enfisema cervical y se evidencian pequeñas cámaras de neumotórax y neumoperitoneo (Figura 2). Comparativa de la ventana de pulmón y partes blandas en un corte axial a nivel del cuerpo vertebral D1, objetivando una solución de continuidad de la pared posterior del esófago (correlacionar con la fotografía obtenida en la gastroscopia intraoperatoria), a través del cual las burbujas de aire disecan los espacios cervicales profundos (Figura 3). Colección hipodensa con realce periférico y burbujas de aire en su interior que se extiende a lo largo del espacio retrofaríngeo, con trabeculación de la grasa y adenopatías reactivas en mediastino superior (Figura 4).

BIBLIOGRAFÍA

Alain Cunqueiro, William A. Gomes, Peter Lee. CT of the Neck: Image Analysis and Reporting in the Emergency Setting. Radiographics. 2019;39:1760-1781. https://doi.org/10.1148/rg.2019190012.

Shervin Kamalian, Laura Avery, Michael H. Lev. Nontraumatic Head and Neck Emergencies. Radiographics. 2019;39:1808-1823. https://doi.org/10.1148/rg.2019190159.

Gimenez A, Franquet T, Erasmus JJ. Thoracic complications of esophagueal disorders. RadioGraphics. 2002;22:247-258.

Young CA, Menias CO, Bhalla S. CT features of esophageal emergencies. RadioGraphics 2008;28:1541-1553.