Caso	(754) Un partido de fútbol culmina en una rareza: hematoma intramural agudo de colon por traumatismo cerrado.
Autores	Eric Castañé Isern, Eric Castañé Isern, Serio Plaza Díaz, C. Darío Córdoba Muñoz, Raquel Sanz De Lucas, Ana Teijo Quintáns, Mónica María Espinola Benza
Centro	Hospital Universitario 12 De Octubre.

EXPOSICIÓN DEL CASO

Varón de 28 años, sin antecedentes médicos, acudió a urgencias por dolor abdominal en flanco derecho y mesogastrio, que se inició 6 horas secundario a colisión frontal directa en hemi-abdomen derecho con compañero de partido de futbol.

En la exploración física dolor a la palpación sobre hemi-abdomen inferior y hemodinámicamente estable.

En la analítica presentaba leucocitos 18,8^x1000/µl y neutrofilia de 12,30^x1000/µl.

Inicialmente se orientó la clínica como un hematoma de pared abdominal, pero ante la tórpida evolución, con persistencia de dolor pese a analgésica se decidió solicitar un TC abdominopélvico multifásico.

En la tomografía se aprecio un extenso hematoma intramural en la pared posterior del colon ascendente, con signos de sangrado activo. Asociaba abundante líquido libre en cavidad peritoneal sugerente de hemoperitoneo y finas laminas de hematoma mesentérico.

El paciente fue sometido a una hemicolectomía derecha con reconstrucción del tránsito intestinal.

La anatomía patológica describe un hematoma intramural en capas muscular y submucosa (ésta con signos de sangrado reciente) con superficie mucosa integra. Macroscópicamente medía 9cm longitudinalmente y 8 cm de diámetro, contenido por la adventicia.

DISCUSIÓN

En general los hematomas intramurales intestinales son una entidad inusual, siendo los del colon los más raros (0,5-5%). Suelen ser secundarios a traumatismo cerrado (>90%) o anticoagulación y, menos frecuentemente, a discrasias sanguíneas, cáncer colorrectal o iatrogenia, existiendo también casos idiopáticos.

La rareza del hematoma mural del colon se hipotetiza por el papel protector de las tenias colónicas que impiden la extensión de sangrados submucosos.

Se pueden presentar de forma crónica o aguda (muy infrecuente incluso en los traumáticos). Los casos traumáticos agudos se deben a la compresión del segmento implicado entre la pared

abdominal y la columna lumbar; mientras que los crónicos son debidos a fuerzas de cizallamiento que dañan los vasos. Los sangrados más extensos se localizan en la submucosa por su mayor irrigación.

La TC abdomino-pélvica es la prueba diagnóstica de elección. Se puede observar un engrosamiento mural circunferencial que oblitera progresivamente la luz intestinal. Dicho engrosamiento puede ser hiperdenso en casos de poca evolución del hematoma, disminuyendo su densidad en etapas más tardías, tornándose heterogéneo. Otros hallazgos asociados son la hiperdensidad de la grasa mesentérica relacionado con hematoma mesentérico y el hemoperitoneo. El estudio con contraste intravenoso es de gran utilidad para valorar signos de sagrado activo, y la pared intestinal, entre otros.

Con respecto a la ecografía los hallazgos que se pueden encontrar son: hiperecogenicidad y engrosamiento de la mucosa o submucosa. De utilidad en el abordaje diagnóstico inicial, así como para el seguimiento en casos de manejo conservador.

Con respecto al tratamiento en los casos agudos con sangrado activo, se recomienda un abordaje quirúrgico por el riesgo inestabilidad hemodinámica, infección y sepsis; aunque la indicación de cirugía abierta es controvertida (evacuación del hematoma o resección intestinal).

CONCLUSIÓN

El hematoma intramural del colon es una condición excepcional dentro de los traumatismos abdominales cerrados. Su sospecha clínica es difícil y las pruebas de imagen son necesarias para

llegar al diagnóstico.

La ecografía es una prueba razonable como abordaje inicial ante dolor abdominal agudo, aunque la TC es la prueba de elección por su sensibilidad para detectar sangrados, complicaciones asociadas y es de ayuda en el planteamiento terapéutico.

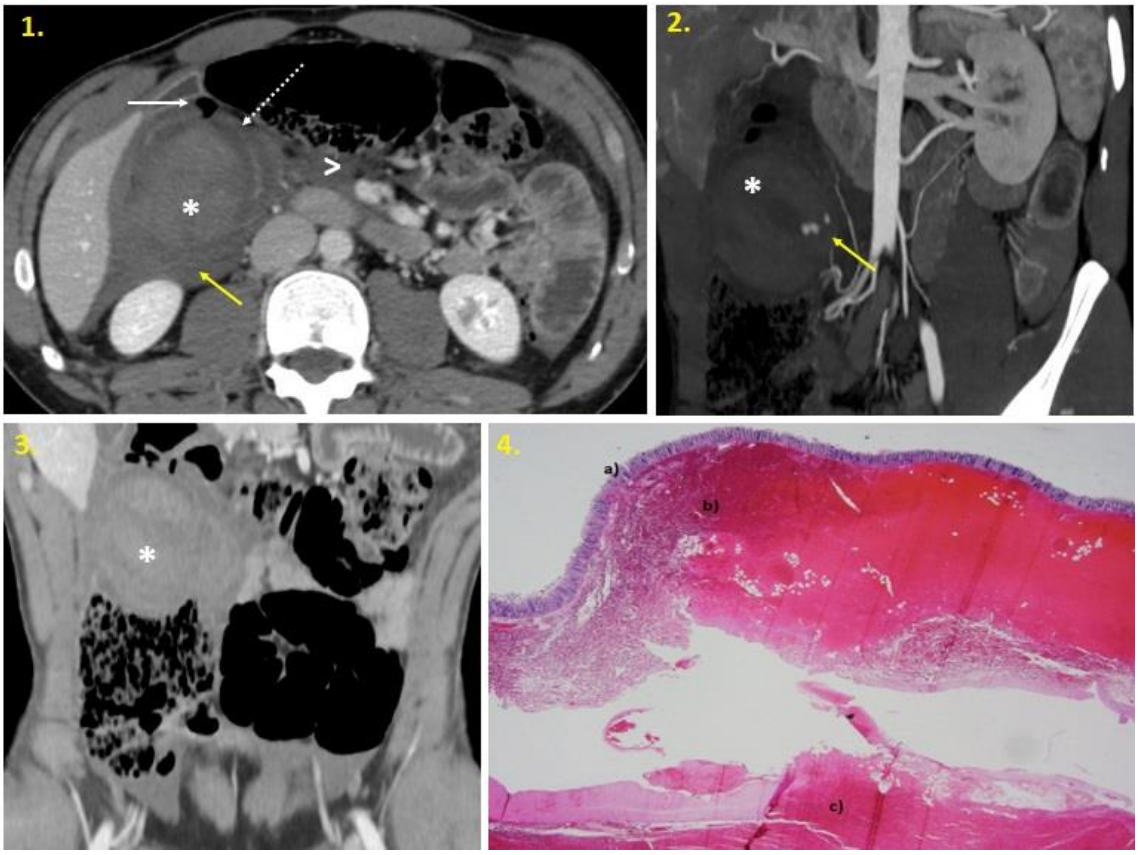

Figura 1. TC abdominopélvico en fase portal en incidencia axial. Hematoma intramural de colon derecho, de densidad heterogénea (*), que oblitera progresivamente la luz intestinal con discreto realce mucoso (flecha sólida blanca). Asocia hiperdesidad de la grasa del meso (<) y líquido libre de alta densidad compatible con hemoperitoneo (flecha amarilla). Figura 2. TC abdomino-pélvico en fase arterial con reconstrucción coronal MIP. Extenso hematoma intramural centrado en colon ascendente (*) con extravasación de contraste al interior del hematoma compatibles con sangrado activo (<). Figura 3. TC abdominopélvico con CIV en fase portal, reconstrucción coronal. Hematoma intramural centrado en colon ascendente de densidad heterogénea (*) . Figura 4. Muestra de Anatomía Patológica, tinción hematoxilina-eosina. Se aprecia una mucosa colónica íntegra (a) con hematoma en capa submucosa (b) y en la muscular (c). En la submucosa se aprecian signos de sangrado reciente.

BIBLIOGRAFÍA

A. Yin WY, Gueng MK, Huang SM, Chen HT, Chang TM. Acute colonic intramural hematoma due to blunt abdominal trauma. Int Surg. 2000 Jan-Mar;85(1):51-4. PMID: 10817432.

B. F Miras, A Martínez, A Santiago, A Medina. Findings in spontaneous intramural intestinal hematoma imaging. Rev. Argent. Radiol. 2016;80(1): 39-44

C. Wang, Jing PhD, MD; Sun, Xiaoyan PhD, MD; Shi, Hongkun MD; Cao, Dianbo PhD, MD˜* Intramural hematoma of colon, Medicine: March 2020 - Volume 99 - Issue 10 - p e19404 doi: 10.1097/MD.0000000000019404