Caso	(077) Hidrocefalia aguda como debut de enfermedad de von Hippel-Lindau
Autores	Laín Ibáñez Sanz, Isabel Fernández Marin, Ignacio Alba De Cáceres, Sergio Plaza Díaz, Albert Domingo Senan, Susana Borruel Nacenta
Centro	Hospital Universiario 12 De Octubre

EXPOSICIÓN DEL CASO

Puérpera de 36 años que acude por segunda vez en una semana por primer episodio cefalea occipital continua que no mejora con analgesia. No presenta otros antecedentes personales de interés. Analítica y exploración física normales. Se realiza TC urgente sin y con civ donde se objetiva una hidrocefalia aguda condicionada por el colapso del IV ventrículo debido al edema vasogénico producido por múltiples LOES en fosa posterior que realzan de manera intensa con CIV presentando algunas pequeñas estructuras vasculares adyacentes. Al día siguiente se realiza estudio de RMN craneal y de columna con civ donde se observan al menos 6 lesiones intracraneales, la mayor de ellas con signos de vacío compatibles con neovascularización, y dos lesiones de pequeño tamaño en médula dorsal. Ante la sospecha de metástasis vs hemangioblastomas se decide realizar TC tóraco-abdómino-pélvico con civ donde se identifican múltiples lesiones quísticas complejas en páncreas y quistes renales bilaterales, uno de ellos con componente sólido. La presencia de hemangioblastomas en sistema nervioso central y lesiones quísticas en páncreas y ambos riñones son típicas de la enfermedad de von Hippel Lindau. El empeoramiento de la hidrocefalia obligó a una craniectomía decompresiva y tumorectomía de la lesión de mayor tamaño.

DISCUSIÓN

La enfermedad de von Hippel-Lindau es una enfermedad hereditaria autosómica dominante con una incidencia de 1/36000 personas. La edad media del inicio de los síntomas son los 26 años. Típicamente esta enfermedad asocia varias neoplasias como los hemangioblastomas cerebelosos, espinales y retinianos, carcinoma de células claras, feocromocitomas, tumores del saco endolinfático, cistoadenomas serosos y tumores neuroendocrinos pancreáticos y cistoadenoma papilar del epidídidimo. También son típicos los quistes renales bilaterales.

En cuanto a los hemangioblastomas, son múltiples, localizados más frecuente en el cerebelo seguido del cordón medular y el tronco cerebral. Se recomienda seguimiento radiológico y tratamiento quirúrgico o con radioterapia de aquellos que presenten crecimiento importante o produzcan clínica.

Aunque está descrito que los hemangioblastomas cerebelosos presenten períodos de crecimiento durante el embarazo no se sabe la causa real existiendo hipótesis como el aumento de la presión venosa o, factores hormonales como la progesterona, estrógenos o factores angiogénicos derivados de la placenta.

El diagnóstico diferencial de las lesiones cerebrales ha de realizarse con metástasis hipervasculares (Ca renal o de tiroides) o malformaciones arteriovenosas asociadas a síndromes neurocutáneos (Rendu-Osler-Weber).

CONCLUSIÓN

Ante la presencia de lesiones hipervasculares múltiples en sistema nervioso central la realización de un estudio de extensión tóraco abdominal es totalmente necesaria para detectar lesiones combinadas que descarten bien una neoplasia primaria o bien una enferemedad de de von Hippel-Lindau.

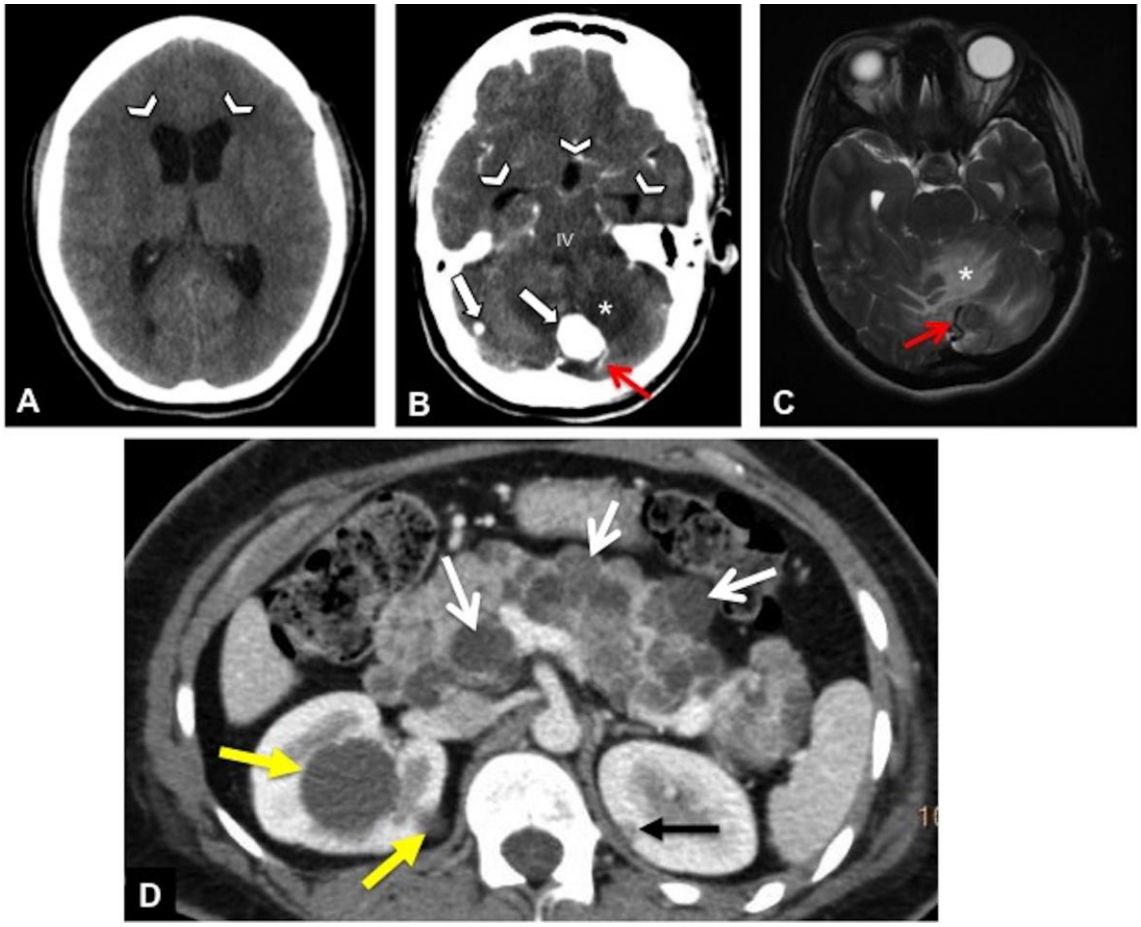

A) TC cráneo sin civ. Dilatación de ventrículos laterales que presentan unas astas anteriores redondeadas como signo de hidrocefalia aguda (cabezas de flecha). B) TC cráneo con civ. LOES cerebelosas hipercaptantes (flechas blancas) adyacentes a estructuras vasculares anómalas (flecha roja). El edema perilesional (asterisco) comprime y desplaza al IV ventrículo (IV). Se identifica un III ventrículo y astas temporales de ventrículos laterales dilatadas (cabezas de flecha). C) RMN. Corte axial T2 FSE a nivel de LOE cerebelosa izquierda. Se confirma el edema en sustancia blanca del cerebelo (asterisco) y una estructura vascular serpinginosa como fenómeno de vacío (flecha roja), típica de tumores vasculares como los hemangioblastomas. D) TC abdómino-pélvico con civ. Múltiples lesiones quísticas complejas en páncreas compatibles con cistoadenomas (flechas blancas). En Riñon derecho se observan quistes simples (flechas amarillas) y en el izquierdo una lesión sólida hipodensa que recomendamos vigilar dada la alta incidencia de carcinoma renal en pacientes con enfermedad de von Hippel-Lindau (flecha negra).

BIBLIOGRAFÍA

- Ganeshan D, Menias CO, Pickhardt PJ, Sandrasegaran K, Lubner MG, Ramalingam P, Bhalla S. Tumors in von Hippel-Lindau Syndrome: From Head to Toe-Comprehensive State-of-the-Art Review. Radiographics. 2018 May-Jun;38(3):982. doi: 10.1148/rg.2018184005.

- Kim EH, Moon JH, Kang SG, Lee KS, Chang JH. Diagnostic challenges of posterior fossa hemangioblastomas: Refining current radiological classification scheme. Sci Rep. 2020 Apr 14;10(1):6267. doi: 10.1038/s41598-020-63207-0.